

Unter spezieller Berücksichtigung von histologischen Hochrisikobefunden:

Abklärung von Brustbefunden

Kommt eine Patientin mit einem Brustbefund, sei er getastet oder in einer Mammographie erhoben, wünscht sie in der Regel Antworten auf viele Fragen welche diese erschreckende Situation für sie mit sich bringt. Die Abklärung und Behandlung von Brustkrebspatientinnen ist ein Paradebeispiel für die interdisziplinäre Zusammenarbeit und trotzdem ist es wichtig, dass ein Arzt, eine Ärztin sich für die Patientin verantwortlich fühlt, sie begleiten und beraten kann. Im Folgenden wird der Ablauf der Abklärung von Frauen mit einem tastbaren Befund respektive Frauen mit einer lediglich in der Bildgebung manifester Läsion dargestellt und das weitere Vorgehen insbesondere beim Vorliegen von histologischen Risikoläsionen diskutiert.

Si une patiente vient avec un résultat d'un diagnostic de la poitrine, qu'il soit élevé par la mammographie ou palpé, elle souhaite généralement des réponses à de nombreuses questions, qu'amène cette situation épouvantable pour elle. Le diagnostic et le traitement des patientes atteintes de cancer du sein est un excellent exemple de la collaboration interdisciplinaire et pourtant, il est important qu'un médecin se sent responsable de la patiente qu'il peut l'accompagner et la conseiller. Ci-dessous le cours de l'enquête chez les femmes ayant un résultat palpable, respectivement, chez les femmes qui ont seulement des lésions manifestes dans l'imagerie et la voie à suivre en particulier en présence de lésions histologiques à risques est discuté.

Veränderung der Brustkrebssterblichkeit

Erfreulicherweise konnte in den letzten Jahren unter anderem durch die verbesserte Therapie und durch Früherkennung die Brustkrebssterblichkeit in der Schweiz bei den unter 70 jährigen Frauen gesenkt werden (Schweizer Krebsregister: NICER Mortalitätsbericht: WWW.NICER.org 2011).

Die weitere Abklärung eines Palpationsbefundes

Einer der wichtigsten Faktoren zum abschätzen der Wahrscheinlichkeit, ob es sich bei einem Knoten um einen gutartigen oder bösartigen Befund handelt, ist das Alter der Patientin. So treten mit 47% fast die Hälfte der Brustkrebsfälle in der Schweiz zwischen dem 50 und dem 70 Altersjahr auf, mit 33% ein Drittel bei über 70 jährigen und lediglich 20% bei unter 50 jährigen (www.NICER.org). Da uns dies bewusst ist, werden Karzinome bei jungen Patientinnen eher verzögert entdeckt.

Nach der klinischen Untersuchung wird häufig bereits bei der Erstkonsultation eine Brustultraschalluntersuchung durchgeführt. Gemäss den im Juli 2012 neu editierten und überarbeiteten S3 Leitlinien der Deutschen Krebsgesellschaft wird der Ultraschall bei Frauen unter 40 Jahren als Basisdiagnostik auch empfohlen. Dabei ist die Standardisierung und entsprechende Dokumentation



Dr. med.
Stephanie von Orelli
Zürich

der Befunde unumgänglich. Auf der Homepage der Schweizerischen Gesellschaft für Ultraschall SGUM kann ein Dokumentationsformular heruntergeladen werden (www.sgum.ch/support/formulare/befund_mammad2002.pdf). Wird im Ultraschall eine Suspekte Läsion diagnostiziert, sollte auch bei den jungen Patientinnen vor einer Punktion eine beidseitige Mammographie angeschlossen werden. Dies mit dem Ziel weitere Läsionen oder Mikrokalk und Karzinomvorstufen nicht zu verpassen.

Bei Frauen älter als 40 Jahre gehört die Mammographische Abklärung initial dazu. Zur systematischen und nachvollziehbaren Beurteilung von Mammographie und Ultraschallbefunden hat sich die BIRADS™ Klassifikation des American College of Radiology auch in der Schweiz an vielen Orten durchgesetzt. (Tab. 1) Handelt es sich nach diesen Abklärungen um einen biopsiepflichtigen Befund, wird meistens die Stanz- oder Vakuumbiopsie empfohlen. Wie später beschrieben hat die FNP in der Brustabklärung heute einen geringen Stellenwert.

Wie verlässlich ist die Mammographie?

In einer prospektiven Studie mit 41 472 symptomatischen Frauen wurde für die Bildgebung mittels Mammographie eine Sensitivität von 86% und eine Spezifität von 88% eruiert. Die Falsch-negativ Rate, das heisst bei einem verifizierten Karzinom eine unauffällige Mammographie, lag bei 14% (1). In vielen radiologischen Instituten werden die Mammographien durch einen zweiten Radiologen gegen gelesen um die Detektionsrate zu verbessern (Zweitlesung). Wird eine Mammographie als BIRADS™ Klasse 0, abgegeben muss eine weitere Untersuchung entweder mittels gezielter Mammographie oder meist mittels Ultraschall angeschlossen werden. Auch bei Befunden, welche abklärungsbedürftig sind, wird in vielen Fällen eine sonographische Beurteilung zur Malignitätsrisikoeinschätzung herangezogen.

Der Ultraschall

Der Vorteil einer zusätzlichen Ultraschall Untersuchung liegt nicht nur in der zusätzlichen Diagnose von Brustbefunden sondern insbesondere auch im besseren klassieren. So werden nicht selten ursprünglich in der Mammographie als verdächtige eingestufte Befunde als harmlose Zysten oder Fibroadenome erkannt. Das zeigt eine Holländische Studie mit 2020 Patientinnen (2). Alle erhielten nach der klinischen Untersuchung und der Mammographie einen Ultraschall. Neben den 8 zusätzlich entdeckten bösartigen Läsionen wurden 332 der ursprünglich suspekten Läsionen als harmlos herunter gestuft, meistens Zysten oder Fibroadenome.

Der Ultraschall verbesserte statistisch signifikant die Diagnostik bei Frauen mit einem palpablen Befund (P =.004) wie auch bei den Frauen nach einem Befund in der Screeningmammographie (P =.05).

Die präoperative MRI Untersuchung

Die Sensitivität einer MRI Untersuchung ist mit bis zu 88–100% exzellent, bekanntermassen ist jedoch die Spezifität so gering, dass Operationsindikationen rein auf Grund eines suspekten MRI Befundes nicht gestellt werden können. Sie liegt gemäss einer Metaanalyse mit 44 eingeschlossenen Studien bei 72% (3). Kontrovers wird diskutiert, in wie weit ein MRI zur Operationsplanung eingesetzt werden kann. Das Ziel der MRI Untersuchung sollte es sein, Patientinnen, welche sich nicht für eine brusterhaltende Operation eignen, zu erkennen, damit Reoperationen möglichst gering gehalten werden können. Reoperationen werden in 10–25% notwendig (4). Dies hängt weniger vom Können des operierenden als viel mehr mit der Grundhaltung zusammen. Ist seine Intention, so wenig gesundes Gewebe wie möglich zu entfernen, werden die Tumore mit einem knappen Sicherheitsabstand entfernt. Bei dieser Technik kommt es verständlicherweise häufiger zu Reoperationen, als wenn schon Initial ein grosses Gewebestück wie zum Beispiel bei einer Quadrantektomie der Fall, entfernt wird. Die europäische Gesellschaft für Mastology (EUSO-

MA) empfiehlt gemäss einem Konsensuspapier von 2010 bei folgenden Indikationen ein präoperatives MRI (5):

- ▶ Bei lobulären Karzinomen,
 - ▶ Frauen < 60 Jahren mit einer Diskrepanz der Tumorgrosse zwischen Ultraschall und Mammographie Befund von > 1 cm,
 - ▶ bei hohem familiären Risiko
 - ▶ bei Kandidatinnen für eine lediglich partielle Brustbestrahlung
- Eine Italienische Gruppe hat diese Kriterien an 200 Patientinnen getestet und festgestellt, dass bei der Gruppe von Frauen mit Grössendiskrepanz des Tumors in US und Mammographie nach der MRI etwa ein Drittel eine Mastektomie hatten, wobei bei den restlichen Kriterien die Indikation bei 15% gestellt wurde (6). Sinnvoll ist eine MRI Untersuchung dann, wenn auch eine Biopsiemöglichkeit der allenfalls zusätzlich gefundenen Befunde besteht, und so unnötige Mastektomien verhindert werden können.

**Gewebeuntersuchungen bei einem palpablen Befund
Wieso nicht sofort die Operation mit Schnellschnitt?**

Die sofortige Operation wurde heute zugunsten einer sorgfältigen Abklärung weitgehend verlassen. Die Patientin hat Anspruch auf eine präoperative Therapieplanung, wobei aufgrund der Punktionsresultate folgendes besprochen werden sollte:

- ▶ profitiert die Patientin von einer Neoadjuvanten Chemotherapie
 - ▶ welche Operation ist sinnvoll:
 - Sentinellymphknotenexzision oder Lymphknotenentfernung
 - Brust erhaltende Operation oder Mastektomie, mit oder ohne Rekonstruktion
 - ▶ Kann der Patientin eine Studienteilnahme angeboten werden
- Zur weiteren Abklärung stehen die Feinnadelpunktion, die Stanzbiopsie sowie vakuumunterstützte Verfahren zu Verfügung.

Feinnadelpunktion

Die Zytologie (Feinnadelpunktion, FNP) hat aus mehreren Gründen einen immer geringeren Stellenwert in der Abklärung von Brustbefunden. Einerseits ist sie stark von der Erfahrung der Punktierenden abhängig. In der USA waren gemäss einer Publikation von Bill Xie 2004 bereits 10% der Haftpflichtfälle der Pathologen verursacht durch falsch negative FNP Resultate (7).

Bei palpablen Brustbefunden sind 4–13% der FNP Resultate inadäquat, das heisst zu wenig oder nicht beurteilbare Zellen, bei nicht palpablen Läsionen in bis zu 36% (8,9). Neben der mangelhaften Verwertbarkeit kann rein zytologisch nicht zwischen einem invasiven und einem nicht invasiven Karzinom (ductales oder lobuläres Carcinoma in situ, DCIS, LCIS) unterschieden werden, da es sich um einzelne Zellhaufen handelt und nicht um Gewebezylinder wie bei den Stanzbiopsie Proben. Dies zu wissen ist für die Therapieplanung wichtig. Zudem werden heute bereits präoperativ diverse Rezeptoren für die spätere Medikamentöse Therapie am Gewebe bestimmt was in einem FNP Präparat nur unzureichend möglich ist.

Stanzbiopsie

Im Gegensatz zur FNP kann nach einer Stanzbiopsie zwischen einem invasiven und einem nicht invasiven Karzinom unterschieden werden. Sie ist weniger Untersucher-abhängig, einfach durchführbar und kann gemäss neueren Studien auch bei Patientinnen mit Thrombozytenaggregationshemmern oder sogar unter Antikoagulation angewendet werden (10, 11). Die Nadelgrösse liegt zwischen 14–18 Gauge, wobei mit der 14 Gauge meistens die grösste Nadel gewählt wird. Auch wenn der Befund tastbar ist kann die Sensi-

TAB. 1 BIRADSTM			
Kategorie	Bedeutung	Empfehlung	
BI-RADS 0	Zusatzinformationen notwendig oder Vergleich mit Vor-aufnahmen	z.B. Vergrösserungs-aufnahme Sonographie, MRI, klinische Beurteilung	
BI-RADS 1	Unauffällig, normal	Keine Massnahmen	
BI-RADS 2	Eindeutig gutartiger Befund	Keine Massnahmen	
BI-RADS 3	Wahrscheinlich gutartig, kurzfristige Kontrolle	Kontrolle in 6–9 Monaten, bei ausdrücklichem Wunsche der Patientin Biopsie	Malignitätsrisiko < 2%
BI-RADS 4	Möglicherweise maligne	Biopsie	
4A	Geringes Risiko, bei benigner Histologie verlauf in 6 Mt	Biopsie	
4B	Mittelgradiger Verdacht Malignität, bei benignem Resultat Korrelation wichtig	Biopsie	
4C	Maligne Histologie zu erwarten	Biopsie	
BI-RADS 5	Hochverdächtiger Befund, hohe Karzinomwahrscheinlichkeit	Biopsie und Behandlung einleiten	Malignitätsrisiko > 90%
BI-RADS 6	Histologisch gesichertes Karzinom vor endgültiger Therapie		

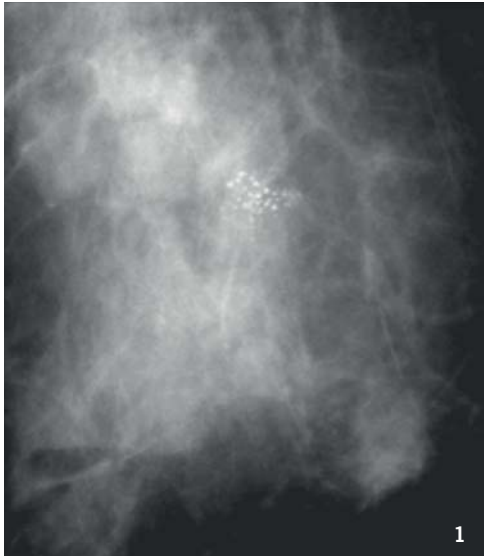


Abb. 1: Patientin mit Mikrokalk: DCIS in der Stereotaktischen Biopsie, zusätzlich lobuläres Larzinom in der angeschlossenen Segmentektomie

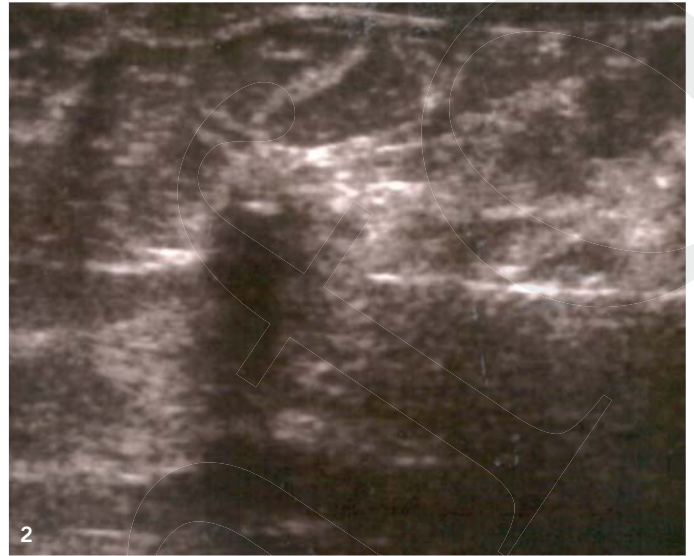

Abb. 2: Ultraschall kontrollierte Stanzbiopsie eines Karzinoms



Abb. 3: Stereotaktische Biopsie; In einem Winkel von +15 und -15 Grad wird ein Mammographiebild hergestellt und computerunterstützt die Lokalisation des Befundes in der Brust genau berechnet

vität durch die Punktion unter Ultraschallkontrolle verbessert werden. Zudem kann durch die Bildgebung der korrekte Sitz der Nadel in der Läsion dokumentiert werden. In Tabelle 3 wird der Unterschied zwischen FNP und Stanzbiopsie zusammengefasst.

Vakuumasistierte Punktion bei palpablen Befunden

Durch ein vakuumunterstütztes Biopsieverfahren können kleinere Läsionen ganz entfernt werden. Bei palpablen Brustbefunden hat diese Technik dann eine Anwendung, wenn ein Befund sogenannt minimalinvasiv, das heisst durch eine lediglich wenige Millimeter messende Inzision entfernt werden soll. Dies ist v.a. bei Befunden unter 2 cm Durchmesser sinnvoll, da grössere häufig nicht vollständig entfernt werden und rezidivieren. Selbstverständlich stellt sich bei so kleinen Befunden die Frage, ob sie überhaupt entfernt werden müssen. Auf die Vakuumbiopsie beim nicht palpablen Befund wird später eingegangen.

Einheitliche Klassifikation der Befunde

Die Radiologischen Befunde werden in der Schweiz häufig gemäss der BIRADS™ Klassifikation beurteilt (Tab. 1), diese ist etwas differenzierter als die in den European Guidelines of Quality assurance in breast cancer screening and diagnosis forth edition (Tab. 2) vorgeschlagene Klassifikation.

Gewebeabklärung beim nicht palpablen Befund – stereotaktisch oder ultraschallgesteuert

Mammographisch erkannte BIRADS 4 oder gar 5 Läsionen in der Brust ohne klinisches Korrelat und ohne Ultraschallbefund werden typischerweise mittels Stereotaktische Biopsie weiter abgeklärt.

Dabei wird nach einer Mammographie in zwei Ebenen die Zielläsion computerunterstützt angesteuert und üblicherweise mittel Vacuumbiopsie teilweise oder ganz entfernt. Typischerweise handelt sich bei diesen Läsionen um Mikrokalk oder Architekturstörungen. Falls eine nicht getastete Läsion im Ultraschall darstellbar ist, wird die ultraschall geführte Gewebe-Entnahme entweder mit Stanzbiopsie oder bei kleinen Herden mittels Vakuumbiopsie vorgezogen.

Vacuumbiopsie bei nicht palpablen Befunden

Die vakuumunterstützte Biopsie wird mit 7–11 Gauge Nadeln durchgeführt, welche somit grösser als die Stanzbiopsienadeln sind. Nach Setzen der Lokalanästhesie wird die Haut inzidiert und je nach bildgebender Steuerung, das heisst Mammographisch oder ultrasonographisch die Nadel in respektive unter den Befund geführt. Da bei der ultrasonographischen Steuerung die Nadel einen Schallschatten geben würde, muss sie unter dem Befund liegen.

Nach einmaligem einführen geht die Nadel durch das Zurückfahren der Schneidelammelle auf und der Befund wird in die Nadel gesogen. Dann wird die Schneidelammelle vorgefahren, der Befund abgetrennt und durch die Nadel mittels Vakuum aus der Brust gesogen. Mit einer 11 Gauge Nadel können problemlos Mammographische Läsionen von 1cm entfernt werden.

Gefahr der Unterschätzung bei Risikoläsionen

Gemäss einer Metaanalyse von 2010 mit 21 eingeschlossenen Studien kann von einer Sensitivität der stereotaktischen Vakuumbiopsie von 98.1% und von einer Spezifität von 99.9% ausgegangen werden (12).

TAB. 2 Klassifikation	
R1	normal, gutartig
R2	Läsion aber gutartig
R3	Läsion von intermediärer signifikanz
R4	Zeichen Verdächtig auf Malignität
R5	Maligner Befund

TAB. 3 Unterschied zwischen FNP und Stanzbiopsie		
Feinnadelpunktion versus Stanzbiopsie		
Adjuvanz	FNP	Second-Line
Falsch negativ Rate	6.2–16%	5.7-9.9%
Resultat verfügbar	Stunden	Tag
Differenzierung zwischen Invasivem und nicht invasivem Karzinom	nein	ja
Konklusive Diagnostik	35-92%	91%
Untersucher abhängig	stark	wenig
Sensitivität durch US Verbessert	ja	ja

TAB. 4 Klassifikation der Biopsieresultate	
B1	nicht zufriedenstellende Gewebe Probe, benigne
B2	gutartig
B3	gutartig, mit unklarem malignem Potential
B4	auf Malignität verdächtig
B5	Maligne

Die Falsch – Negativ – Rate ist sehr gering, zu beachten sind aber die so genannten Unterschätzungen. So liegen bei der Diagnose einer atypisch duktales Hyperplasie (ADH), einer Präkanzerose, in der stereotaktischen Biopsie bei 21% bereits eine höhergradige histologische Veränderung vor, entweder ein invasives oder nicht invasives Karzinom. Falls ein nicht invasives Karzinom (DCIS) gefunden wurde, liegt in der Histologie nach offener Befundexzision in 11% bereits ein invasives Karzinom vor.

Was bedeutet eine Risikoläsion?

Als Risikoläsionen werden histologische Veränderungen mit potentiell Entartungsrisiko (Präkanzerosen) respektive Befunde die mit Karzinomen auftreten, bezeichnet. Zu den klaren Präkanzerosen gehört die atypisch duktales Hyperplasie (ADH), und wahrscheinlich gewisse Formen der lobulären Neoplasien (früher atypisch lobuläre Hyperplasie und lobuläres in situ Karzinom). Weiter gelten als Risikoläsionen die papillären Veränderungen, die flache epitheliale Atypie und die radiäre Narbe. Gemäss ihrer 2012

erschienenen Studie hat Dianne Georgian-Smith während einem Radiologenkongress in der USA ihre Kollegen befragt, was sie beim Vorliegen von Risikoläsionen in einer Biopsie empfehlen und dies einer Literaturübersicht gegenübergestellt (13).

Erwartungsgemäss ist die Datenlage ausser bei der ADH auf Grund des seltenen Vorkommens schwach und die Empfehlungen dementsprechend uneinheitlich. Es ist deshalb wichtig, bei diesen Läsionen nach Rücksprache mit dem Pathologen und dem Radiologen gemeinsam mit der Betroffenen zu entscheiden, ob eine operative Entfernung oder eine regelmässige Nachkontrolle durchgeführt wird.

Atypische duktales Hyperplasie (ADH)

In der Uebersichtsarbeit von Krishnamurthy liegt die Unterschätzungsrate bei der ADH bei bis zu 87% bei Punktion mit einer 14 Gauge Nadel und bei 39% nach Punktion mit einer 9 oder 11 Gauge Nadel (14). Um ein Karzinom nicht zu verpassen wird bei der atypisch duktales Hyperplasie die operative Entfernung des Befundes empfohlen.

Lobuläre Neoplasie (LN)

Das Risiko, dass bei einer lobulären Neoplasie ein Karzinom bereits vorliegt, wird in der Zusammenfassung von Dianne Georgian-Smith mit 0–50% angegeben, wobei die Studien sehr unterschiedlich sind (15). Bei den LN Läsionen handelt es sich insgesamt um seltene Befunde. In einer der grössten Multizenter Studien wurde bei lediglich 0.9% in der Vakuum unterstützten Biopsie eine LN diagnostiziert (16). In dieser Studie wurde bei 23% der Patientinnen in der angeschlossenen Gewebeentfernung eine gefährlichere Veränderung gefunden. Die Indikation für eine operative Entfernung in den verschiedenen Kliniken wird jedoch nicht klar. In einer weiteren Studie mit 136 operierten LN kam es in < 2 % zu einem upgrade (17).

Nach Diagnose einer LN ist das Risiko ein Mammakarzinom in einer der beiden Mammae zu entwickeln 1–2% / Jahr. Dies auch noch Jahrzehnte nach der Diagnose. Wie bei allen Risikoläsionen ist die Entscheidung unter Einbezug des Radiologen und des Pathologen zu fällen. Selbstverständlich sollten dabei auch weitere Risikofaktoren der Patientin berücksichtigt werden. Mit und ohne chirurgische Nachresektion ist die halbjährliche Brustkontrolle klinisch und sonographisch mit jährlicher Mammographie empfehlenswert.

Papilläre Läsionen

In der Studie von Libermann 2006 mit 3800 Biopsien wurden von 50 benigne papillären Läsionen 25 nachoperiert und 10 über 2 Jahre nachkontrolliert (18).

Bei 14% (5/35) lag letztlich eine Malignität vor, 4 DCIS und 1 invasives Karzinom.

In der Literaturübersicht wird eine Unterschätzungsrate von 0-19% angegeben. Allerdings liegen die Malignome teilweise bis 3cm von der papillären Läsion entfernt und haben in diesen Fällen wahrscheinlich nichts damit zu tun. Häufig wird eine Nachexzision empfohlen ausser bei radiologisch kleinen Läsionen (<1cm) nach grosslumiger Vakuumbiopsie mit repräsentativem Resultat.

Flache epitheliale Atypie

Bei der grössten Studie mit 4062 Stanzbiopsien, wovon bei 60 (1,5%) eine flache epitheliale Atypie diagnostiziert wurde, waren in der Folge 13% Unterschätzungen (19).

In der Literatur werden Unterschätzungsarten von 13–18% angegeben, und deshalb meistens die chirurgische Exzision empfohlen wird.

Operative Entfernung von klinisch nicht nachweisbaren Hochrisikoläsionen

Dazu wird der Befund zuerst Mammographisch drahtmarkiert. Falls die Läsion bereits bei der Biopsie ganz entfernt wurde wird durch den Punktierenden häufig ein Clip zum markieren eingelegt. Leider haben diese die Tendenz sich im Stichkanal zu verschieben entweder beim Zurückziehen der Nadel oder durch den Blutfluss im Stichkanal. Meiner Erfahrung nach gelingt es nach der Punktion meistens das Hämatom in der Biopsiehöhle mit dem Ultraschall darzustellen und den Befund so zu entfernen. Voraussetzung dazu ist, dass der Punktierende exakt beschreibt, wo der Befund lag, optimalerweise die Uhrachse und den Abstand von der Mamille.

Dr. med. Stephanie von Orelli

Chefärztin Frauenklinik Stadtspital Triemli
Birmensdorferstrasse 501, 8063 Zürich
stephanie.vonorelli@stzh.ch

Literatur:

1. Barlow WE et al.: J Natl Cancer Inst 2002;94:1151
2. Flobbe K, et al.: Arch Intern Med. 2003 May 26;163(10):1194
3. Peters NH, et al.: Radiology 2008; 246: 116
4. Turnbull LW et al.: Lancet 2010 Feb 13;375(9714):528
5. Sardanelli F et al.: Eur J Cancer 2010;46:1296
6. Bernardi D et al.: The Breast 2012;21: 406
7. Bill Xie H.et al.: Diagnostic Cytopathology, 2004;31:106
8. Masood S. In: Cytopathology Annual 1993, Schmidt W (Ed), Williams and Wilkins, Baltimore 1994,
9. Masood S.: Diagn Cytopathol. 1993;9(6):613
10. Somerville P et al.: Am J Roentgenol. 2008;191(4):1194,
11. Melotti MK et al.: Am J Roentgenol. 2000 Jan;174(1):245-9
12. Ying-Hua Yu et al.: Breast Cancer Res Treat (2010) 120:469
13. Georgian-Smith D. et al.: AJR February 2012 vol. 198 no. 2 256
14. Krishnamurthy et al.: Am J Roentgenol. 2012 Feb;198(2):W132
15. Georgian-Smith D. et al.: Rad Clin North Am 2010; 48:999
16. Brem RF et al.: AJR 2008; 190:637
17. Hwang H, et al: Mod Pathol 2008; 21:1208
18. Liberman L. et al.: AJR 2006; 186:1328
19. Lavoue V, et al: Breast Cancer Res Treat 2011; 125:121

Take-Home Message

- ◆ Die Abklärung von Brustbefunden und das Abgeben von Empfehlungen für die weitere Behandlung ist ein klassisches Beispiel für die Wichtigkeit der Interdisziplinären Zusammenarbeit und Befunddiskussion
- ◆ Die Patientin benötigt aber eine begleitende Ansprechpartnerin/ Ansprechpartner, welcher die Untersuchungsergebnisse erhält und sie so beraten kann
- ◆ Gerade bei histologischen Risikoläsionen ist die Beratung nicht einfach. Die Ärzte sind immer auf der sicheren Seite, wenn sie eine Nachresektion empfehlen
- ◆ Trotzdem gilt es, die Patientinnen vor einer Überdiagnose und eventuell unnötigen Operationen zu bewahren
- ◆ Insbesondere nach repräsentativen, grosslumigen Biopsien mit kompletter Befundentfernung kann die Nachresektion bei Niederrisikopatientinnen zugunsten einer engmaschigen Kontrolle diskutiert werden

Message à retenir

- ◆ Les conclusions d'un diagnostic de la poitrine et les recommandations pour le traitement supplémentaire est un exemple classique de l'importance de la collaboration et de la discussion interdisciplinaires des résultats
- ◆ Mais le patient a besoin d'un interlocuteur, d'une personne de contact qui reçoit les résultats des tests et qui peut la conseiller
- ◆ Surtout lors de lésions histologiques à risque, le conseil n'est pas facile. Les médecins sont toujours sur le côté sécuritaire s'ils recommandent une résection ultérieure
- ◆ Néanmoins, il est important de préserver les patients d'un sur-diagnostic et d'une chirurgie inutile
- ◆ En particulier, après des biopsies représentatives, de gros calibre avec une élimination complète, la résection ultérieure chez des patients à faible risque peut être discutée au profit d'une surveillance étroite