

Uteruserhaltende Myomtherapie

# Konservative und chirurgische organerhaltende Therapien bei Uterus myomatosus

Uterusmyome finden sich je nach Ethnie bei bis zu 50% aller Frauen. Nicht alle sind symptomatisch und bedürfen einer Therapie, aber ca 30% aller Betroffenen leiden an Beschwerden wie Hypermenorrhoe oder Menorrhagien mit konsekutivem Eisenmangel oder Anämie, Druckbeschwerden auf Darm oder Blase bis hin zu Harnverhalt, Dyspareunie oder Unterbauchschmerzen. Auch die Fertilität kann je nach Grösse, Anzahl und vor allem Lokalisation der Myome beeinträchtigt sein. Asymptomatische Myome brauchen bis auf wenige Ausnahmen keine Behandlung. Der folgende Artikel beschäftigt sich mit konservativen und chirurgischen organerhaltenden Therapiemöglichkeiten bei Uterus myomatosus

**On trouve des fibromes utérins chez jusqu'à 50% des femmes, selon leur origine ethnique. Tous ne sont pas symptomatiques et nécessitent un traitement, mais environ 30% des femmes atteintes souffrent de symptômes comme une hyperménorrhée ou une ménorragie entraînant une déplétion de fer voire de l'anémie, douleurs au bas ventre, dyspareunie ou sensation de pression sur l'intestin ou la vessie pouvant aller jusqu'à la rétention urinaire. Aussi la fertilité peut être diminuée, ce qui dépend du volume, du nombre et surtout de la localisation des fibromes. Sauf exception, les fibromes asymptomatiques ne nécessitent aucun traitement. L'article suivant décrit les options thérapeutiques conservatrices et chirurgicales conservant l'organe en cas d'utérus myomateux.**

Bei symptomatischem Uterus myomatosus existiert eine Vielzahl von Behandlungsoptionen, deren jeweilige Vor- und Nachteile mit den betroffenen Patientinnen besprochen werden müssen. Die Therapieempfehlungen richten sich dabei einerseits nach Qualität und Schweregrad der beklagten Beschwerden, andererseits nach der momentanen Lebenssituation der Patientin und ihren Wünschen für die Zukunft. Eine individualisierte Beratung ist essentiell. Zu klärende Fragen sind dabei: ist eine definitive Lösung mittels Hysterektomie denkbar? Soll die Fertilität erhalten bleiben? Kommt eine chirurgische Therapie überhaupt in Frage? Bestehen Kontraindikationen für medikamentöse Therapien? Liegen zusätzliche uterine Pathologien wie beispielsweise eine diffuse oder lokalisierte Adenomyose vor? Was sind die angestrebten Therapieziele: Verminderung der Blutungen, Volumenreduktion, oder beides? Verbesserung der Fertilität? Symptomkontrolle bis zum Erreichen der Menopause?

## Natürlicher Verlauf bei abwartendem Verhalten

Ein Abwarten des spontanen Verlaufes ist bei asymptomatischen Myomen in vielen Fällen gerechtfertigt. Eine Prognose zum Wachstumsverhalten ist allerdings kaum machbar. In einer grossen Studie



Dr. med. Susanne Lanz  
Bern

aus den USA wurden 262 Myome in 72 Frauen über einen Zeitraum von 12 Monaten mit sequentiellen MRIs vermessen. Es zeigte sich dabei ein durchschnittliches Wachstum von 9% über ein Jahr, aber mit einer riesigen Spannweite von 89% Schrumpfung bis 138% Volumenzunahme. Bemerkenswerterweise können verschiedene Myome in ein und derselben Frau, das heisst unter den gleichen hormonellen Stimuli, ein völlig unterschiedliches Wachstumsmuster zeigen (1). Generell scheinen Myome bei > 35 jährigen weissen Frauen eher langsamer zu wachsen, was eine wichtige Information für Beratungsgespräche mit Patientinnen sein kann, die sich möglichst ohne Behandlung in die Menopause retten möchten.

## Medikamentöse Therapieoptionen

Das Therapieziel spielt in der Beratung hinsichtlich medikamentöser Behandlung bei Uterus myomatosus eine entscheidende Rolle. Soll lediglich eine bestehende Hypermenorrhoe verbessert werden, dann kommen neben kombinierten Ovulationshemmern (vorzugsweise im Langzyklus), Gestagenpillen oder der Levonorgestrel sezernierenden Spirale (Mirena®) als hormonfreie Alternativen auch NSAR oder Tranexamsäure (Cyklokapron®) in Frage. Wenn zusätzlich oder ausschliesslich das Volumen der Myome verringert werden soll, das heisst, wenn Druckprobleme auf umgebende Beckenorgane im Vordergrund stehen, oder die Fertilität verbessert werden soll, dann sind diese Präparate allerdings nicht dienlich.

## Gonadotropin- Releasing- Hormon- Analoga (GnRH- Analoga)

Myome sind benigne, geschlechtshormonabhängige Tumoren. Die Idee, sie mit Hormonen oder Antihormonen zu behandeln ist deshalb naheliegend. Am besten untersucht sind GnRH Analoga. Durch ihre Induktion eines hypoöstrogenen Milieus führen sie zu einer Amenorrhoe und einer Schrumpfung des Myoms. Nachteilig sind dabei einerseits die Nebenwirkungen (menopausale Beschwerden und Osteoporose), die eine Behandlung über die Dauer von 6 Monaten nur in Ausnahmefällen empfehlenswert machen, andererseits die Beschränkung der positiven Effekte auf

Abb. 1: FIGO Klassifikation Myome (nach 10)

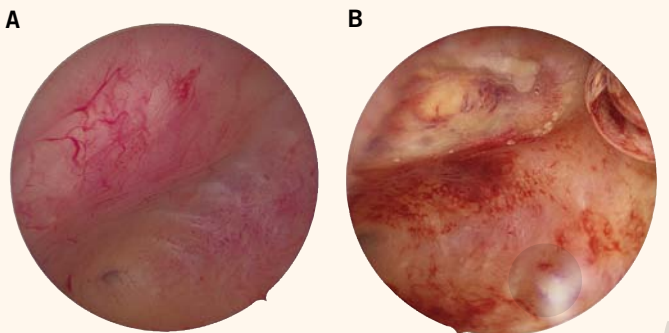
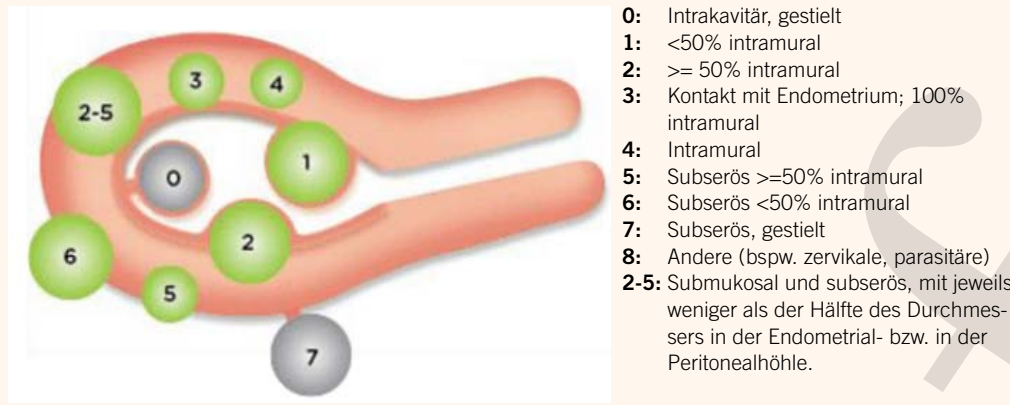


Abb. 2: Hysteroskopie, A: präoperativ vor SONATA Myomablation, B: 6 Wochen nach SONATA Myomablation

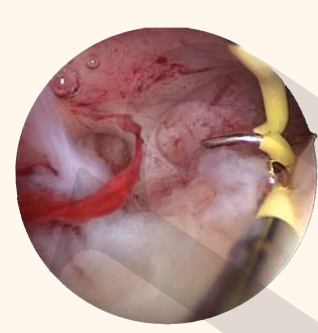

Abb. 3: Intrauterine Synechien nach hysteroskopischer Resektion

schwerer ins Gewicht fielen 5 gemeldete schwere Leberfunktionsstörungen, die in einigen Fällen Lebertransplantationen notwendig machten. Auch wenn in keinem dieser 5 Fälle Esmya® als alleinige Ursache gesichert ist, führte dieser Umstand zu einer Abklärung durch die europäische Arzneimittelkommission. Auch die Schweizerische Gesellschaft für Gynäkologie und Geburtshilfe SGGG hat in einem Kommentar zum Experten Brief No 54 die Empfehlungen des Ausschusses für Risikobewertung im Bereich Pharmakovigilanz übernommen, wonach keine Patientinnen neu mit Esmya® behandelt werden sollten und bei Frauen unter Behandlung 1x/Monat, sowie 2-4 Wochen nach Abschluss der Therapie, oder jederzeit bei Symptomen, die auf eine Leberschädigung hinweisen könnten, die Transaminasen kontrolliert werden

die Dauer der Therapie. Nach Sistieren der Medikamente kommt es rasch wieder zu einem Grössenwachstum. Indiziert sind GnRH Analoga daher vorwiegend über eine Zeit von 3-6 Monaten als Vorbereitung für eine Operation, insbesondere zur Korrektur einer Anämie, oder um dank Volumenreduktion den Eingriff technisch einfacher zu machen, beispielsweise eine minimal-invasive chirurgische Therapie anstelle einer offenen anbieten zu können. Verglichen mit Placebo war unter präoperativer Gabe von GnRH- Analoga das Uterus- und Myom- Volumen zum Zeitpunkt der Operation kleiner, das präoperative Hämoglobin höher, die Operationszeit kürzer, der intraoperative Blutverlust geringer und postoperative Komplikationen seltener (2)

**Ulipristalacetat**

Die Markteinführung des selektiven Progesteron- Rezeptor- Modulators Esmya® ging mit einer grossen Euphorie einher. Endlich schien ein Medikament gefunden, welches gut verträglich und sehr effektiv zu einer Amenorrhoe und zur Volumenreduktion der Myome führte. Die PEARL I (3) Studie verglich Ulipristalacetat mit Placebo, PEARL II mit GnRH- Analoga, in PEARL III (4) und IV wurde die Behandlungsdauer auf mehrere Zyklen à 3 Monate ausgeweitet. Amenorrhoeeraten > 80% und eine Myomschrumpfung bis 70% des initialen Volumens stellten alle bisher dagewesenen Resultate medikamentöser Therapien weit in den Schatten. Mit der sehr raschen weltweiten Weiterverbreitung des Medikamentes kamen die ersten Wermutstropfen: ausgerechnet bei den besonders myomgeplagten, in den PEARL-Studien aber unterrepräsentierten afrikanischstämmigen Frauen schien Esmya® weniger gut zu wirken mit weit geringerer Amenorrhoeerate als bei weissen Frauen (41% vs 66% nach 3 Monaten Therapie) (5). Noch wesentlich

sollen. Diese Empfehlungen haben vorläufigen Charakter, die definitive Beurteilung wird mit Spannung erwartet.

**(Minimal-)Invasive Therapieoptionen  
Embolisation der Arteriae uterinae (UAE)**

Die Okklusion der Arteriae uterinae erfolgt in der Regel durch interventionelle Radiologen. Durch eine kleine Inzision in der Leiste wird ein Katheter in die Arteria iliaca interna eingebracht und anschliessend unter Durchleuchtung bis in die uterinen Arterien vorgeschoben, wo nach Visualisierung der Gefässsituation durch Kontrastmittel Mikropartikel injiziert werden. Je nach Anatomie und Erfahrung des Operateurs dauert der Eingriff ca 45-90 Min. Die Prozedur selbst ist zwar unter Lokalanästhesie inguinal praktisch schmerzfrei, zur Beherrschung der postoperativen Infarktschmerzen ist aber eine potente Analgesie mit PDA oder PCA nötig, überlappend dazu NSAR, wie auch eine Absicherung mit iv Antibiotika für 24 Stunden. Zur Überwachung und gegebenenfalls Therapie des sogenannten «Post- Embolisationsyndroms» mit Fieber und Nausea/ Erbrechen ist in jedem Fall eine stationäre Betreuung während 2-3 Tagen indiziert. Eine Cochrane Analyse (6), welche zwei randomisierte kontrollierte Studien, einmal UAE versus Hysterektomie, einmal UAE versus Myomektomie auswertete, kam zu folgenden Schlüssen: die klinische Erfolgsrate, gemessen anhand der Verbesserung der myomassoziierten Beschwerden wie Schmerzen oder Blutungsstörungen, betrug in beiden UAE- Gruppen 85%. Die Volumenreduktion des jeweils grössten Myoms betrug 30-46%. Im EMMY trial (7) wurde das Langzeitergebnis 5 Jahre nach der Intervention (UAE oder Hysterektomie) verglichen. Ein –meines Erachtens hoher Anteil von 28% der Patientinnen der Embolisationsgruppe unterzogen sich in diesem Verlauf wegen ungenügender Besserung der



Symptome doch noch einer Hysterektomie. Nicht unumstritten ist auch nach wie vor die Empfehlung zur UAE für Frauen mit noch offenem Kinderwunsch. Bedenken bestehen einerseits wegen der Reduktion der Ovarialreserve. Durch unbeabsichtigte Embolisation von utero- ovariellen Kollateralgefässen kann die Ovarialdurchblutung reduziert werden, in der Folge kann es zu passagerer oder sogar permanenter Amenorrhoe, sinkendem AMH und steigendem FSH kommen. Diese Folgen sind altersabhängig, Patientinnen über 45 Jahre haben ein Risiko von bis zu 20%, durch die Intervention menopausal zu werden. Zudem wurden Atrophien des Endometriums beobachtet, auch ohne relevante Einschränkung der Ovarialfunktion (8). Ausserdem sind auch nach Eintritt einer Schwangerschaft diverse Risiken erhöht, so gibt es nach Embolisation mehr Fehlgeburten, mehr Frühgeburten und –vermutlich als Ausdruck einer Plazentationsstörung- markant mehr postpartale Hämorrhagien als in einer Vergleichspopulation (9). Sogar Fälle von ischämischer Uterusruptur nach UAE sind beschrieben. Frauen mit positivem Kinderwunsch sollten also vorzugsweise andere Myomtherapien als die Embolisation empfohlen werden.

### Sonographisch gesteuerte Radiofrequenzablation

Mit dem SONATA- System (gynesonics) wurde vor wenigen Jahren ein neues Werkzeug lanciert, mit dem eine präzise, transzervikale, sonographisch gesteuerte Radiofrequenzablation von Myomen möglich ist. Geeignet ist diese Technik für Myome vom Typ 1- Typ 6 (Abb 1), d.h. eigentlich für alle, ausser den intracavitär gestielten, oder den subserös gestielten. Besonders vorteilhaft ist sie für grössere Typ 2 Myome, die für eine einseitige hysteroskopische Resektion zu gross sind und bei laparoskopischer Herangehensweise schwierig darstellbar sind, da tief in der Wand liegend. Oder auch für transmurale Typ 2-5 Myome, die bei chirurgischer Entfernung oft eine grosse Endometriumnarbe hinterlassen. Beide diese Typen sind sehr oft mit anämisierender Hypermenorrhoe verbunden. Der Eingriff wird im Operationssaal durchgeführt, wahlweise in Vollnarkose oder Regionalanästhesie, bei geeigneter Patientin auch in Sedoanalgesie. Der Zervikalkanal wird bis Hegar 9 dilatiert, das Gerät anschliessend ins cavum uteri vorgeschoben. Mit der Ultraschallsonde an der Spitze des Handstücks wird anschliessend das Zentrum des Myoms anvisiert und eine Metallspitze in angepasster Länge ins Myom gesteckt. Anschliessend kann durch drehen eines Knopfes am Handstück mit einem virtuellen roten Kreis auf dem Bildschirm die gewünschte Ablationszone eingestellt werden. Durch Rotation des Handstückes im Uhrzeiger- und Gegenuhrzeigersinn wird auf dem Ultraschallscreen sichergestellt, dass die Hitze-Sicherheits- Zone, dargestellt durch einen virtuellen grünen Kreis, nirgends die Serosa überschreitet. Anschliessend werden fächerförmig Elektroden ins Myom vorgeschoben und die Radiofrequenzablation mit Erhitzung des Gewebes auf 105 Grad mit einem Fusschalter ausgelöst. Die Ablation dauert je nach Myomvolumen ca 2-7 Minuten, sie wird in Echtzeit sonographisch auf den Bildschirm projiziert. Die induzierte Koagulationsnekrose führt innerhalb von Wochen und Monaten zum Schrumpfen der Myome (Abb 2a und 2b). Im FAST trial (11) wurde nach 3 Monaten bei fast 90% der Teilnehmerinnen eine Reduktion des perfundierten Myomvolumens um mindestens 30% dokumentiert, nach 12 Monaten war das gesamte Volumen im Mittel rund 66% kleiner. Die Hypermenorrhoe war bei rund 89% der Patientinnen nach 3 Monaten gebessert. Alles in allem äusserten sich 88% der Probandinnen zufrieden mit der Therapie.

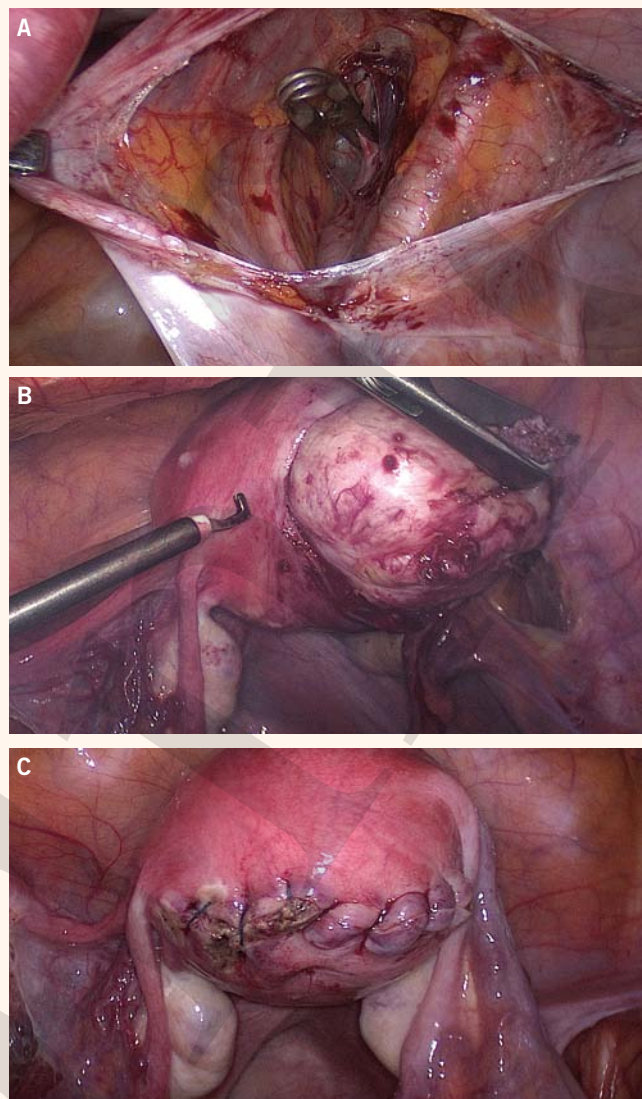


Abb. 4: A: Bulldog Klemme auf der *Arteria uterina*  
 B: Ausschälen des Myoms aus der Kapsel, C: Mehrschichtiger Wundverschluss mit exakter Adaptation der Serosa

### Hysteroskopische Myomektomie

Submuköse Myome die das Cavum uteri eindellen sind nebst transmuralen am häufigsten verantwortlich für Blutungsstörungen und Fertilitätsprobleme. Die Gründe dafür sind vielfältig: einerseits führen sie – da über der ganzen Konvexität mit Endometrium überzogen- zu einer simplen Flächenzunahme der blutenden Schleimhaut, andererseits beeinträchtigen sie die reguläre Kontraktion des Myometriums. Auch molekulare, koagulatorische und gefässspezifische Faktoren werden diskutiert. Die Einteilung erfolgt abhängig von der Lokalisation in Bezug auf die Höhle nach FIGO in Typ 0: intracavitär gestielt, Typ 1: < 50% intramural und Typ 2 > 50% intramural. Bis zu einer Grösse von ca 3cm können solche Myome einzellig hysteroskopisch reseziert werden. Bei grösseren Myomen muss ein zweizeitiger oder –insbesondere bei Typ 2 Myomen- ein laparoskopischer Eingriff geplant werden. Wenn die Hauptindikation zur HSC Myomektomie Blutungsstörungen, besonders Hypermenorrhoe sind, kann mit einer hohen Rate an zufriedenen Patientinnen gerechnet werden. Auch Frauen mit Fertilitätsproblemen scheinen von der Operation zu profitieren: in einer randomisierten kontrollierten Studie mit Patientinnen mit primärer Sterilität und submukösen Myomen, wo hysteroskopische Myomektomie vergli-

chen wurde mit lediglich diagnostischer Hysteroskopie und Biopsie wurden aus der Resektoskopiegruppe im Verlauf 63% schwanger, gegenüber 28% aus der unbehandelten Gruppe (12) (13). Die häufigste postoperative Komplikation sind intrauterine Adhäsionen (Abb 3), welche je nach Studie in bis zu ca 30% der Fälle vorkommt, werden gegenüberliegende Myome gleichzeitig reseziert, steigt das Risiko auf 78% (14, 15)

### Laparoskopische Myomektomie

Die laparoskopische Myomektomie bietet im Vergleich zum offenen Zugang gewichtige Vorteile: geringerer Blutverlust, weniger postoperative Schmerzen, kürzere Hospitalisationszeit und weniger Verwachsungen. Abhängig von Anzahl, Grösse und Lokalisation der Myome ist es technisch ein anspruchsvoller Eingriff. Um den intraoperativen Blutverlust zu reduzieren und damit dank besseren Sichtverhältnissen auch eine zügigere Operation zu gewährleisten werden verschiedene Massnahmen propagiert. Wir favorisieren eine Kombination aus lokalen Vasokonstriktiva (Vasopressin 20 IE verdünnt auf 100ml NaCl, davon 10-20ml unter die Myomkapsel injiziert) und einem temporären clipping der Arteriae uterinae mit bulldog Klemmen (Abb 4a). Dann wird die Myomkapsel über der Konvexität mit der monopolaren Nadel eröffnet und das Myom unter sparsamer Koagulation unter Zug und Gegenzug ausgeschält (Abb 4b). Die Myomhöhle wird anschliessend mehrschichtig verschlossen (Abb 4c). Die Grenzen der laparoskopischen Myomektomie sind nicht klar definiert, grösstes Myom < 8 cm und maximal 4 Myome dient als grobe Orientierung. Abhängig von der Lokalisation der Myome, der Beweglichkeit des Uterus und insbesondere der Erfahrung des Operateurs können auch grössere Myome minimalinvasiv entfernt werden. Bei Myomen, die bis auf Nabelhöhe oder darüber reichen, wird der Optiktrokar subxyphoidal platziert. Die Uterusruptur während einer Schwangerschaft nach Myomektomie ist mit 0.002-0.5% ein seltenes Ereignis, viel seltener als eine Ruptur bei Status nach Sectio caesarea, aber wegen den fatalen Auswirkungen auf den Fetus natürlich gefürchtet. Zur Ruptur kommt es typischerweise zwischen ca 28 und 34 SSW, also nicht unbedingt unter der Geburt. Riskofaktoren sind einschichtiger Wundverschluss der Myomhöhle, Verzicht auf Naht (bei gestielten Myomen), exzessive Koagulation (16). Dass die Cavumeröffnung während der Myomektomie entscheidend sei, wird hartnäckig kolportiert, lässt sich aber

nicht durch Literatur belegen. Gute Wundheilung vorausgesetzt ist die Narbenbildung etwa 3 Monate nach der Myomektomie abgeschlossen, ab diesem Zeitpunkt kann eine Schwangerschaft erlaubt werden. Im Zuge eines medienwirksam publizierten Falles der Morcellation eines vermeintlichen Myoms, welches sich histologisch als Sarkom entpuppte, erliess die FDA 2014 eine Warnung vor dem Gebrauch von Morcellatoren. Uterine Sarkome (vorwiegend Leiomyosarkome und Stromasarkome) sind seltene Tumore, sie repräsentieren ca 1.5% der uterinen Malignome. Es gibt bislang leider keine diagnostischen Hilfsmittel, die eine präoperative Unterscheidung zwischen Myomen und Sarkomen zuverlässig ermöglichen. Gewisse Umstände, Bsp ein «Myom»-Wachstum in der Menopause, sollten Misstrauen erwecken, in Einzelfällen kann auch ein PET CT hilfreich sein. Die Prävalenz eines Sarkoms in einem vermeintlichen Uterus myomatosus beträgt in retrospektiven Metaanalysen 0.44-0,014% (17). Das Überleben bei Diagnose Sarkom ist stark abhängig vom FIGO Stadium zu Zeitpunkt der Diagnose mit 5-Jahres-Überlebensraten von 84.3% im Stadium I bis 19.6% im Stadium IV. Es stellt sich die Frage, ob durch intraabdominales morcellieren mit Versprengen von Gewebepartikeln im gesamten Abdomen die Prognose entscheidend verschlechtert wird. In einer retrospektiven Studie wurde bei 4000 Operationen wegen Myomen in 125 Fällen in der endgültigen Histologie schlussendlich ein Stadium I Sarkom gefunden. In 52 Fällen wurde morcelliert, in 73 nicht. Morcellement war mit einem 3-fach erhöhten Todesrisiko verbunden (18). Ob dieses sehr kleine Risiko einer Sarkommorcellation, auch wenn im Einzelfall mit fatalen Konsequenzen, eine Rückkehr zu offenen Operationen mit all ihren Morbiditäten und Mortalitätsrisiken (Bsp Lungenembolie) rechtfertigt, ist allerdings höchst fraglich. Eine Lösung bieten in-bag-Systeme (Bsp. More-cell-safe), die ein laparoskopisches Gewebe-Morcellement in einem geschlossenen Plastikbeutel ermöglichen.

#### Dr. med. Susanne Lanz, Oberärztin

Universitätsklinik für Frauenheilkunde  
Inselspital, Theodor-Kocher-Haus  
Friedbühlstrasse 19, 3010 Bern  
susanne.lanz@insel.ch

**Literatur** am Online-Beitrag unter: [www.medinfo-verlag.ch](http://www.medinfo-verlag.ch)

#### Take-Home Message

- ◆ Für symptomatische Myome steht eine Vielzahl unterschiedlicher Therapien zur Verfügung, die Gewichtung der Empfehlung richtet sich nach den Beschwerden und dem Therapieziel der betroffenen Patientin
- ◆ Die vielversprechendste medikamentöse Therapie mit dem selektiven Progesteron- Rezeptor- Modulator Ulipristalacetat sollte bis zur abschliessenden Beurteilung durch die Pharmakovigilanz nicht verordnet werden.
- ◆ Mit der chirurgischen Therapie (hysteroskopisch oder laparoskopisch) können sowohl Blutungsprobleme, wie auch Volumenprobleme behoben werden und in bestimmten Fällen die Fertilität verbessert werden.
- ◆ Neue Techniken wie die sonographisch gesteuerte Radiofrequenzablation bieten ausgewählten Patientinnen eine vielversprechende minimalinvasive Alternative zur Chirurgie

#### Messages à retenir

- ◆ Pour les fibromes symptomatiques, une multitude de thérapies diverses est disponible. Les conseils et le choix des modalités s'orientent aux symptômes et aux désirs thérapeutiques de la femme touchée.
- ◆ Le traitement médicamenteux le plus prometteur, soit le modulateur sélectif des récepteurs de la progestérone Ulipristal acétate, ne devrait plus être prescrit et ceci jusqu'à l'obtention de l'appréciation définitive des organes de pharmacovigilance.
- ◆ Le traitement chirurgical (par hystérocopie ou laparoscopie) permet de résoudre les problèmes de saignement et de volume et, dans certains cas, aussi d'améliorer la fertilité.
- ◆ De nouvelles technologies telles que l'ablation par radiofréquence guidée par échographie offrent à des patientes choisies une alternative minimal-invasive non-chirurgicale prometteuse.

**Literatur**

1. Peddada SD. Et al Growth of uterine leiomyomata among premenopausal black and white women. *Proc Natl Acad Sci USA* 2008; 105:19887- 19892
2. Lethaby A, Puscasiu L, Vollenhoven B. Preoperative medical therapy before surgery for uterine fibroids. *Cochrane Database of Systematic Reviews* 2017, Issue 11. Art. No.: CD000547
3. Donnez J., Tatarchuk T.: Ulipristalacetate versus Placebo for fibroid treatment before surgery: *N Engl J Med* 2012;366:409-20.
4. Donnez J. et al: Long-term treatment of uterine fibroids with ulipristal acetate, *Fertility and Sterility*® Vol. 101, No. 6, June 2014 0015-0282
5. Murji A et al. Role of ethnicity in treating uterine fibroids with ulipristal acetate, *Fertility and Sterility* ® Vol. 106, No 5 1165- 1169
6. Gupta JK, Sinha A, Lumsden MA, Hickey M. Uterine artery embolization for symptomatic uterine fibroids. *Cochrane Database of Systematic Reviews* 2006, Issue 1. Art. No.: CD005073.
7. van der Kooij SM, Hehenkamp WJK, Volkens NA, et al. Uterine artery embolization vs hysterectomy in the treatment of symptomatic uterine fibroids: 5-year outcome from the randomized EMMY trial. *Am J Obstet Gynecol* 2010;203:105.e1-13.
8. Hehenkamp WJK et al. loss of ovarian reserve after uterine artery embolization: a randomized comparison with hysterectomy. *Human Reprod* 2007;22; 1996-2005
9. Tulandi T. Fertility and uterine artery embolization: *Obstetrics & Gynecology*. 115(4):857-860, APR 2010
10. Munro, M et al. *Int Gynaecol Obstet*. 2011 Apr; 113 (1): 3-13
11. Brölmann H et al: The FAST-EU trial: 12-month clinical outcomes of women after intrauterine sonography-guided transcervical radiofrequency ablation of uterine fibroids, *Gynecol Surg* (2016) 13:27–35
12. AAGL Practice Report: Practice Guidelines for the Diagnosis and Management of Submucous Leiomyomas; *The journal of minimally invasive Gynecology* (2012) 19, 152–171
13. Shokeir T. et al: Submucous myomas and their implications in the pregnancy rates of patients with otherwise unexplained primary infertility undergoing hysteroscopic myomectomy: a randomized matched control study. *Fertil Steril*. 2010;94:724–729 (I).
14. Role of endometrial suppression on the frequency of intrauterine adhesions after resectoscopic surgery *J Am Assoc Gynecol Laparosc*, 7 (2000), pp. 351-355
15. J.H. Yang, M.J. Chen, M.Y. Wu, K.H. Chao, H.N. Ho, Y.S. Yang: Office hysteroscopic early lysis of intrauterine adhesion after transcervical resection of multiple apoposing submucous myomas ; *Fertil Steril*, 89 (2008), pp. 1254-1259
16. Parker W.H. et al: Risk factors for uterine rupture after laparoscopic myomectomy, *Journal of minimally invasive gynecology* 2010
17. Rowland M. et al: occult uterine cancer in patients undergoing laparoscopic hysterectomy with morcellation; *Gynecol/ Oncol* 127 (1) (2012) S29
18. F. Raspagliesi et al.: Morcellation worsens survival outcomes in patients with undiagnosed uterine leiomyosarcomas: a retrospective MITO group study; *Gynecologic Oncology* 144 (2017) 90 –95