

# Diabetisches Fussulkus: So heilen chronische Wunden

**Menschen mit Diabetes haben ein erhöhtes Risiko, chronische Wunden zu entwickeln. Die Füße stellen dabei aufgrund der mechanischen Beanspruchung und der oftmals für den Patienten schlechten Einsehbarkeit eine besondere Gefahrenzone für schmerzlose Fussulzera dar. Welche an das Wundstadium angepasste Therapieoptionen es gibt, wie man Infektionen bekämpft und welche Fallstricke sonst noch beim Wundmanagement drohen, behandelt der folgende Beitrag.**

**Andreas Maier-Hasselmann**

Die Konzepte der lokalen Wundbehandlung unterscheiden sich nicht zwischen Patienten mit und solchen ohne Diabetes. Grundzüge der Wundbehandlung wurden in den Leitlinien wie zum Beispiel der Nationalen Versorgungsleitlinie (NVL) zur Versorgung des diabetischen Fussyndroms und der S3-Leitlinie der Deutschen Gesellschaft für Wundheilung und Wundtherapie zur Behandlung chronischer Wunden festgehalten, und die – allerdings spärliche – Evidenz wurde bewertet.

Das spezielle Risiko des Diabetespatienten besteht zum einen darin, dass sich aufgrund der Neuropathie schmerzlose Druckläsionen mit Eintrittspforten für Erreger bilden können und dass Infektionen oft erst spät erkannt werden. Zum anderen stellt die diabetische Stoffwechsellage ein besonderes Risiko für die Entstehung einer peripheren arteriellen Verschlusskrankheit (pAVK) dar (*Abbildung 1*), wobei die durch

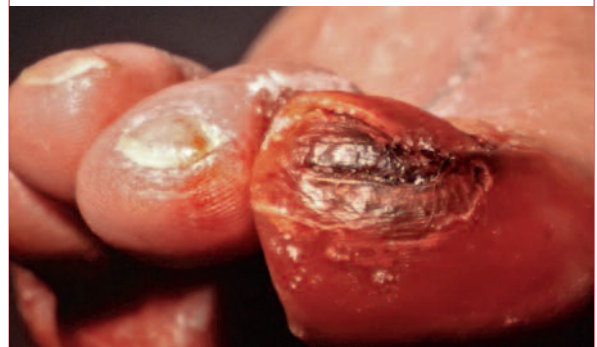## MERKSÄTZE

- ❖ Fussläsionen sind bei Diabetikern das Ergebnis eines multifaktoriellen Geschehens.
- ❖ Das Wunddébridement kann entweder chirurgisch, biochirurgisch oder physikalisch erfolgen.
- ❖ In der Inflammationsphase müssen die Wundreinigung und die Wundumgebung vor Mazeration geschützt werden.
- ❖ Hydrogele zeigen die geringste, Unterdrucksogverbände die höchste Exsudataufnahme.

Kasten

### Ein typischer Fall

Frau R. wird von ihrer Tochter in der Sprechstunde vorgestellt, die alte Dame leidet an Diabetes. Ihrer Tochter ist heute eine plötzlich hochrote und geschwollene Grosszehe an ihrer Mutter aufgefallen. Starke Schmerzen hat die Patientin nicht, und in ihrem Schuh ist die Sohle im Bereich der Grosszehe rötlich verfärbt (siehe *Abbildung*).



die Mangelperfusion entstehende Sauerstoffunterversorgung im Wundgebiet wiederum die Ausbreitung von Infektionen begünstigt und die Fibroblastenmigration in die Wunde behindert.

Das Risiko für eine chronische Wundheilungsstörung steigt mit einer Reihe von endogenen und exogenen Störfaktoren. Hauptrisikofaktoren für diabetesassoziierte Ulzerationen und schliesslich Extremitätenamputationen sind:

- ❖ schlechte Einstellung des Diabetes
- ❖ Neuropathie
- ❖ pAVK
- ❖ Alter des Patienten
- ❖ mangelnde oder falsche Fusspflege
- ❖ medikamentöse Immunsuppression
- ❖ eingeschränkte Beweglichkeit der Füße
- ❖ ungeeignetes Schuhwerk.

Die jährliche Inzidenz des diabetischen Fussulkus soll bei 2 bis 6 Prozent der Menschen mit Diabetes liegen (1). Ein Teil dieser Fussulzerationen führt im schlechtesten Fall zur Amputation von Zehen, des Fusses oder der gesamten Extremität. In Deutschland werden nach den Zahlen der AOK etwa 29 000 Diabetiker jährlich amputiert (2, 3).

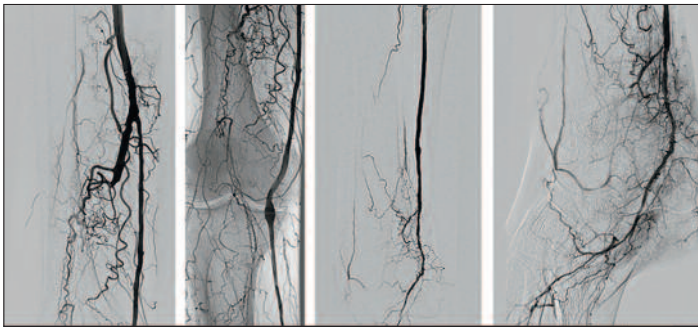


Abbildung 1: Pedaler Bypass von der A. femoralis superficialis auf die A. tibialis posterior

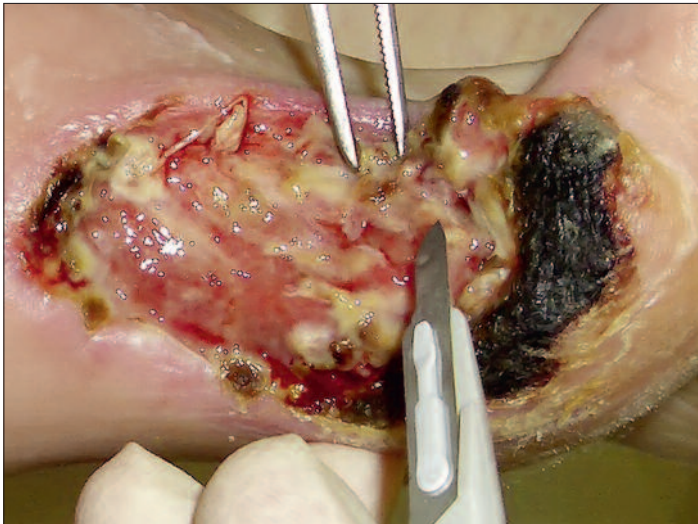

Abbildung 2: Chirurgisches Wunddebridement

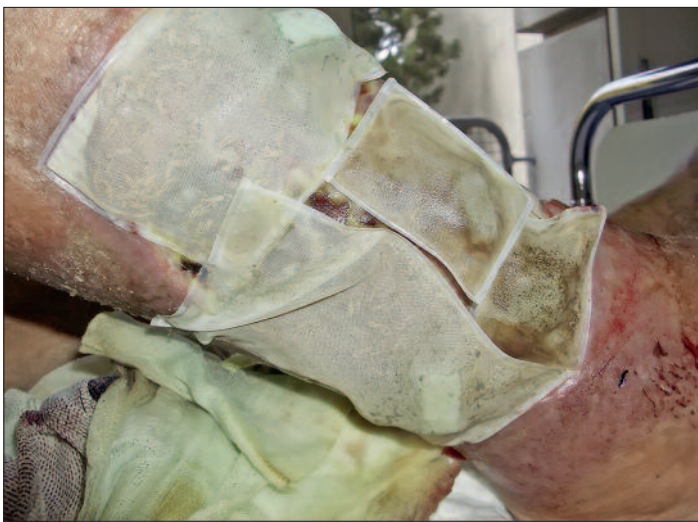

Abbildung 3: Biochirurgisches Wunddebridement mit sterilen Maden

**Therapiekonzept**

Am Anfang der Behandlung stehen die Differenzialdiagnose der Wunde und die anschließende Behandlung der gegebenenfalls komplizierend hinzukommenden Erkrankung, vor allem die Revaskularisation bei einer peripheren Perfusionsstörung. Eine Revaskularisation durch Intervention oder Bypasschirurgie führt häufig zur Abheilung der Ulzerationen, meistens zumindest zu einer Verschiebung des Amputationsrands nach distal.

Die zweite Säule der Ursachenbehandlung ist die konsequente Druckentlastung des Fusses im Wundbereich durch entsprechendes Schuhwerk, für Diabetespatienten geeignete Weichbettsohlen beziehungsweise vollständige Druckentlastung durch Orthesen oder einen «total contact cast». Die dritte Säule ist die systemische Behandlung des Patienten durch konsequente Therapie des Diabetes ebenso wie eine konsequente, dem Keimspektrum angepasste Antibiotikatherapie, die beim immunsupprimierten Patienten sicher früher erfolgen muss als bei einem immunkompetenten. Für die lokale Wundbehandlung ist eine systematische Vorgehensweise erforderlich, die zum einen eine nachvollziehbare Dokumentation ermöglicht und zum anderen zu rational nachvollziehbaren Therapieentscheidungen führen soll. In jedem Fall muss bei jedem Verbandswechsel der Wundzustand nach definierten Kriterien beurteilt werden (4–6). Dazu gehören:

1. Zustand des Wundgrunds (Wundheilungsphase, Debris, Fibrin oder Biofilm)
2. vorhandene Wundinfektion, Ausprägung
3. Exsudation der Wunde
4. Zustand des Wundrands.

Je nach Wundbeurteilungen ergeben sich hieraus dann die entsprechenden therapeutischen Konsequenzen.

**Inflammationsphase**

Die Wundheilung läuft in verschiedenen Phasen ab, die spezielle Anforderungen an die topische Wundbehandlung stellen. Am Anfang steht die Inflammationsphase mit einer katabolen Stoffwechselsituation, einer Entzündungsreaktion und daraus resultierender starker Exsudation. Im Wundgrund finden sich Debris, reichlich Fibrinbeläge und durch die bakterielle Besiedlung gegebenenfalls auch ein Biofilm. Aufgabe der Wundbehandlung in dieser Phase ist zum einen, die autochthone Wundreinigung durch ein Wunddebridement (Entfernung von Gewebsteilen bis in intakte anatomische Strukturen hinein [9]) zu unterstützen, zum anderen, die Wundumgebung vor der Exsudation zu schützen und eine Infektion zu bekämpfen.

Das Wunddebridement kann entweder chirurgisch, biochirurgisch oder physikalisch erfolgen. Die chirurgische Therapie (Abbildung 2) ermöglicht eine radikale Wundreinigung, erfordert jedoch möglicherweise eine Anästhesie, eine Blutungskontrolle sowie steriles Arbeiten.

Unter biochirurgischem Débridement (Abbildung 3) versteht man den Einsatz von steril gezüchteten Maden der Stubenfliege *Lucilia sericata*. Diese Maden produzieren Verdauungsenzyme; durch ihre Bewegungen auf dem Wundgrund wird die Wunde mechanisch gereinigt, ihre Darmflora wirkt zudem bakterizid vor allem auf grampositive Keime. Der positive Effekt der Wundreinigung setzt allerdings eine regelrechte arterielle Perfusion der Wunde voraus. Das rein neuropathisch bedingte Fussulkus des Diabetespatienten stellt die ideale Indikation zum Einsatz der Maden dar. Die Maden werden für drei Tage auf den Wunden belassen und können danach im normalen Müll entsorgt werden.

Nach Durchführung der Wundreinigung kommt in der Inflammationsphase vor allem der Kontrolle der Exsudation eine entscheidende Rolle zu, die hierfür infrage kommenden Auflagen und Verfahren werden weiter unten erläutert.

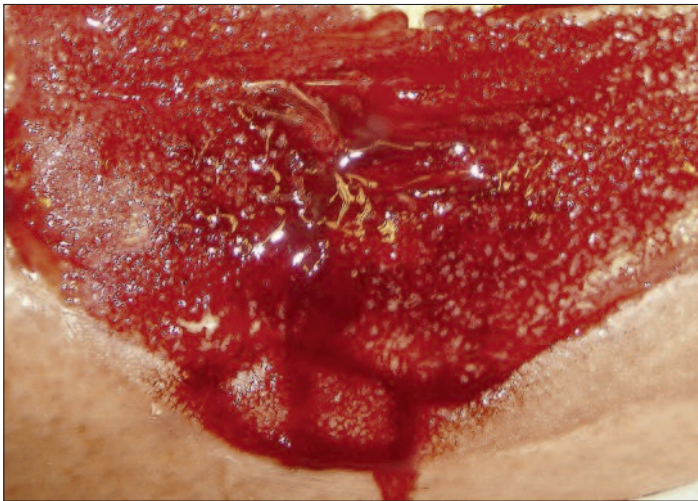


Abbildung 4: Granulationsphase

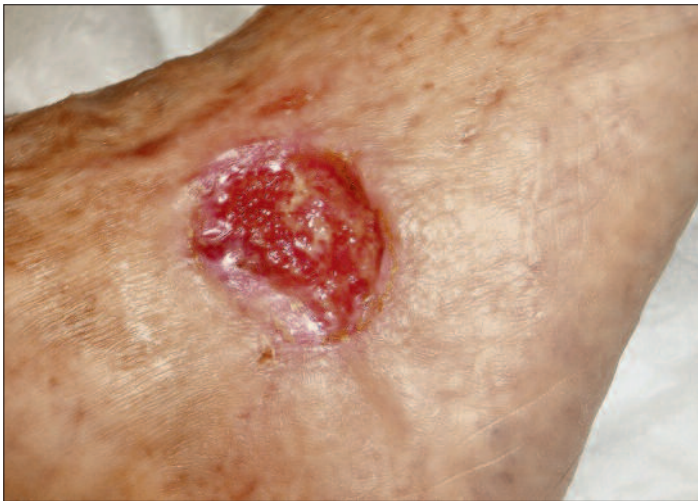

Abbildung 5: Epithelisationsphase

Ausserdem ist die Infektkontrolle der Wunde in dieser Phase von entscheidender Bedeutung (Abbildung 4). Neben der systemischen Behandlung mit Antibiotika kommt hierbei vor allem der lokalen antiseptischen Behandlung, zum Beispiel mit Spüllösungen, eine wichtige Rolle zu. Das Wunddébridement ist dabei sicher der erste und wahrscheinlich auch effektivste Weg zur Infektbekämpfung.

**Granulationsphase**

Auf die Inflammationsphase folgt die Granulationsphase oder die Proliferationsphase (Abbildung 5), in der es zu einer Transformation der im Wundgrund vorhandenen Zellen kommt und ein zunehmend sauber granulierender, aber immer noch stark exsudierender und sehr vulnerabler Wundgrund entsteht. Therapeutisch stehen hier vor allem der mechanische Schutz des Wundgrunds und wieder das Exsudatmanagement im Vordergrund. Für die Proliferation der Fibroblasten ist ein feuchtes Milieu erforderlich, der Wundrand kann durch ein zu nasses Milieu jedoch erheblichen Schaden nehmen und den Fortschritt der Wundheilung erheblich verzögern. In dieser Phase muss eine Wundaufgabe sowohl polsternde, schützende als auch exsudatregulierende Eigenschaften besitzen.

**Epithelisationsphase**

Ist der Wundgrund durch das saubere Granulationsgewebe aufgefüllt, können sich nun vom Wundrand in der Epithelisationsphase die Hautzellen über den Wundgrund schieben. In dieser Phase geht die Exsudation deutlich zurück, im Vordergrund der Anforderung an die Wundaufgabe steht nun der Schutz der zarten Einzellschicht vor mechanischer Belastung.

**Behandlung der Wundinfektion**

Die Wundinfektion wird je nach Stadium, das heisst Ausbreitung des Infekts, lokal oder lokal und systemisch behandelt (Abbildungen 6 und 7). Die Abgrenzung zwischen physiologischer Entzündungsreaktion und behandlungsbedürftiger Infektion ist im Einzelfall oft schwierig. Umso wichtiger ist es, beim Einsatz der topischen Therapeutika ein wichtiges Augenmerk auf die Zytotoxizität des jeweiligen Therapeutikums zu haben. Nach chirurgischer Reinigung der Wunde beziehungsweise Débridement sind lokale Antiinfektiva indiziert. Hierfür stehen im Wesentlichen die in Tabelle 1 aufgeführten Substanzen zur Verfügung.

Von den genannten Antiinfektiva zeigt Polyhexanid bei In-vitro-Versuchen die geringste Zytotoxizität bei breitem Wirkspektrum und stabiler Wirkung, dies auch in Anwesenheit freier Eiweisse. Daher stellt Polyhexanid heute in der Regel das topische Antiseptikum der ersten Wahl dar, wobei die für die Wirkung erforderliche Einwirkzeit zu beachten ist. Octenidin stellt aufgrund seiner deutlich kürzeren Einwirkzeit eine interessante Alternative dar, wobei die Hersteller-

Tabelle 1:  
**Lokale Antiinfektiva**

	Wirkspektrum				Zytotoxizität	Eiweissfehler	Anwendungsdauer
	Bakterien	Viren	Pilze	Sporen			
Polyhexanid	+++	+++	++	-	-	-	20-30 min
Octenidin	+++	+++	+++	-	+	+	30 s-2 min
Polyvidonjod	+++	+++	+++	++	+	++	5 min
Silber	++ (Resistenzen)	+++	++	-	+++	+++	
Honig	+++	++	+++	+	+		

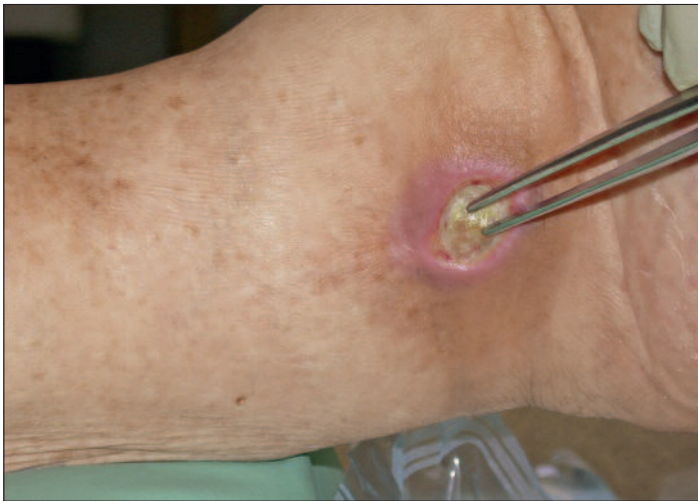

Abbildung 6: Lokale Entzündungszeichen

Tabelle 2:

**Silber enthaltende Wundauflagen**

**Elementares Silber**

Nanokristallin	Acticoat, PolyMem
Silberummantelte Fäden	Silvercel, Atrauman
Silberbeschichteter Schaumstoff	VAC GranuFoam
Verkohlung	Actisorb, Vliwaktiv, Nobacarbon
<b>Silbersalze</b>	
Silberchlorid	Aquacel
Silbersulfat	Mepilex Ag, UrgoCell Ag
Silbersulfadiazin	Allevyn Ag, UrgoTül S-Ag
<b>Silbersalzkomplex</b>	
Silber-Natriumthiosulfat	Contreet Hydrocolloid
<b>Ionenaustauscher</b>	
Silberalginat	AlgSite Ag, Askina Calgitrol Ag
Silber-Natriumhydrogen-Zirkoniumphosphat	Biatain Ag, Urgosorb Silver
Zeolith	Textus Bioactiv

Nach Probst, Vasel-Biergans: Wundmanagement. 2. Auflage, WVA Stuttgart 2010

angaben bezüglich der Applikation in Hohlräume und der gesamten Anwendungsdauer zu beachten sind.

Povidon-(PVP-)Jod ist das topische Antiinfektivum mit dem breitesten Wirkspektrum und wirkt gegen sporenbildende Bakterien, allerdings kommt es zu einer Resorption des Jods. Jod reagiert mit allen in der Wunde vorhandenen Eiweißen und verfärbt die Wunde und ihre Umgebung, was die Beurteilung weiter erschwert. Aus diesen Gründen ist die Indikation zur Langzeitbehandlung offener Wunden mit PVP-Jod sicher sehr einzuschränken.

Silberionen reagieren mit SH-Gruppen sowohl in der Bakterienwand als auch in der Bakterien-DNA, leider reagieren die Silberionen aber auch mit allen SH-Gruppen in anderen Eiweißen und vor allem in den Zytoblasten. Die hohe Zyto-

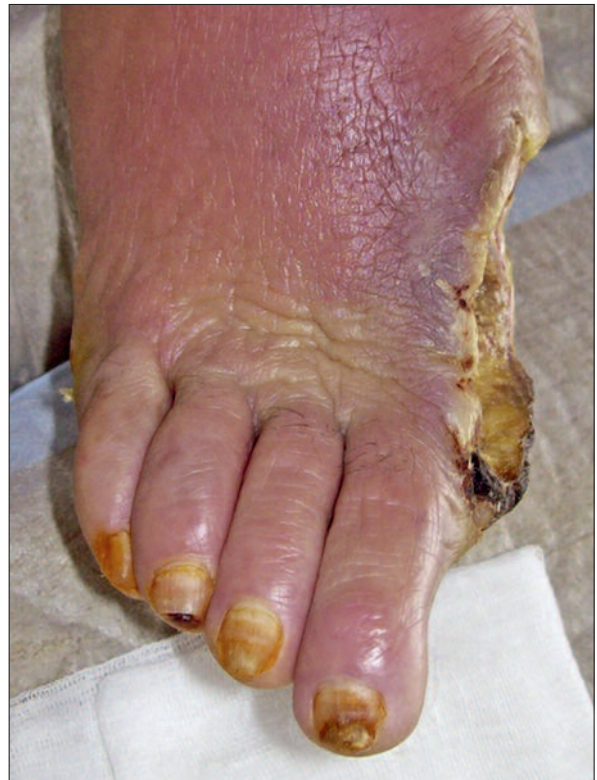

Abbildung 7: Systemische phlegmonöse Wundinfektion

toxizität des Silbers (v.a. auf Monolayer-Kulturen, z.B. frisch epithelisierendes Gewebe) ist in zahlreichen In-vitro-Untersuchungen belegt (7, 8). Die angebotenen Silberpräparate unterscheiden sich erheblich darin, wie das Silber mit der Auflage verbunden ist, und damit in der Freisetzung der wirksamen Silberionen (vgl. Tabelle 2). Dabei schwankt die Menge der aus der Wundauflage freigesetzten Silberionen von kaum messbar bis zu über 1000 ppm (Sellmer). Studien zur erforderlichen Menge an freigesetzten Silberionen, die für eine Desinfektion der Wunde erforderlich ist, liegen nicht vor. Neben der Technologie muss auch die Toxizität beim Einsatz von silberhaltigen Verbandsmaterialien berücksichtigt werden beziehungsweise dem Anwender überhaupt bekannt sein. Dann kann die Verwendung dieser Substanzen vor allem bei gramnegativen Wundinfektionen durchaus zu einer Besserung der Infektsituation führen. Silberhaltige Wundauflagen sollten daher allenfalls als Reserveantiseptika und nicht für eine längere Dauer verwendet werden.

Die Anwendung von medizinischem Honig gehört zu den Verfahren der «osmotischen Wundreinigung». Abgedeckt werden muss das Honiggel beziehungsweise der Honig genauso wie ein anderes Hydrogel mit einer nicht haftenden Wundauflage, die ein effizientes Exsudatmanagement gewährleisten soll. Methodisch relativ gute Studien zeigen allerdings keine signifikant bessere Wundheilung unter Honigbehandlung im Vergleich mit wirkstofffreiem Hydrogel. Die in diesen Studien belegte Schmerzhaftigkeit der Behandlung sollte die Anwendung von Honig in der Wundtherapie einschränken.

**Exsudatmanagement**

Wunden heilen in feuchtem Milieu schneller und besser als unter trockenen Bedingungen. Gleichzeitig gilt es aber,

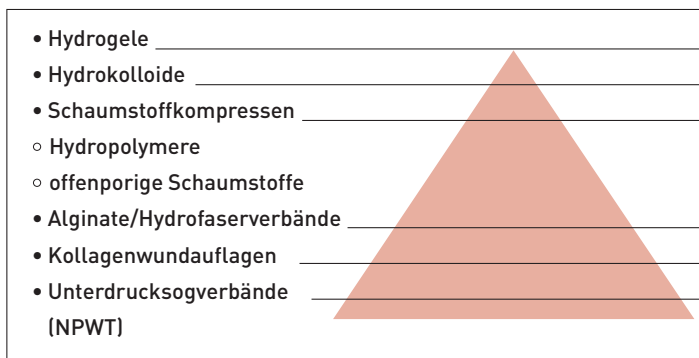


Abbildung 8: Exsudataufnahmekapazität verschiedener Wundauflagen

Mazerationen durch das mit toxischen Substanzen angereicherte Exsudat zu verhindern. Ein breites Spektrum von Wundauflagen dient dazu, dieses Exsudatmanagement zu erleichtern. Dazu sollte man die Eigenschaften der einzelnen Wundauflagen kennen und diese entsprechend den aktuellen Bedürfnissen der Wunde einsetzen (vgl. *Abbildung 8*).

Hydrogele enthalten pflanzliche oder halbsynthetische Gelbildner, haben nur eine sehr geringe Aufnahmekapazität und werden zum Befeuchten von zu trockenen Wunden eingesetzt. Sie schaffen ein ideal feuchtes Wundmilieu, um die autolytische Wundreinigung zu ermöglichen. Die Studienlage zeigt eine Evidenz für schnellere Wundabheilung bei korrekt indizierter Anwendung von Hydrogelen (9).

Hydrokolloide sind dünne Polyurethanfolien und/oder Schaumstoffe mit selbstklebender Masse (Carboxymethylzellulose, Pektin, Gelatine, eingebettet in synthetischen Kautschuk). Die Exsudataufnahme lässt die Hydrokolloidmasse aufquellen und schafft ein feuchtes Wundmilieu. Ihre Feuchtigkeitsaufnahmekapazität ist höher als die der reinen Hydrogele. Angewendet werden sie bei flachen, wenig sezernierenden Wunden, zum Beispiel im Granulationsstadium der Wundheilung. Zu beachten ist die Gefahr der Mazeration des Wundrands bei Überlastung der Aufnahmekapazität des Verbands.

Bei den Schaumstoffen wird zwischen offenporigen Polyurethanen und hydrophoben Hydropolymeren mit niedrigerer Aufnahmekapazität unterschieden. Es kommt bei längerem Wundkontakt zum Einwachsen von Granulationsgewebe in die Schaumstoffporen. Die Verbandwechsel führen daher zur Verletzung der hochvulnerablen Oberfläche dieser frischen Wundflächen und sind zudem schmerzhaft. Offenporige Schaumstoffe werden auch für die Anlage von Unterdrucksogverbänden (negative pressure wound therapy, NPWT) verwendet und ermöglichen in diesem Zusammenhang auch die Ableitung extremer Exsudatmengen.

Kalziumalginat- und Hydrofaserverbände sind watteartige Alginat- oder Zelluloseverbindungen, die in die Wunde eingelegt werden und eine sehr hohe Aufnahmekapazität haben. Die Alginate bilden mit dem Wundsekret ein Gel, das wie Eiter imponiert, allerdings leicht aus der Wunde entfernt werden kann. Zu beachten ist die Dochtwirkung der Alginate, die die aufgenommene Flüssigkeit in der gesamten Auflage verteilen, wohingegen die Hydrofaser die Flüssigkeit nur bis zum Oberrand des Flüssigkeitsstands aufnimmt. Daraus resultiert ein suffizienter Schutz des Wundrands vor Mazeration, wohingegen die Alginate beim Überschreiten des Wundrands diesen auch mit Nässe belasten.

Kollagenverbände zeichnen sich durch ein sehr hohes Aufnahmevermögen für Flüssigkeiten aus, zudem wirken sie blutstillend. Sie sind resorbierbar und können daher in der Wunde belassen werden.

Durch die Unterdrucksogbehandlung (NPWT) unter Verwendung eines Wundfüllers (meist offenporiger Schaumstoff), einer Folienabdeckung und einer den permanenten Sog aufrechterhaltenden Pumpe können grosse Exsudatmengen aus einem Wundgebiet abgeleitet werden, und gleichzeitig kann die Granulation in der Wunde stimuliert werden. Zu beachten ist bei dieser Therapieform, dass bei Reduktion der Exsudatmenge auf eine andere angepasste Wundauflage gewechselt werden sollte.

**Schutz des Wundrands**

Der Wundrand wird durch Infektion, Feuchtigkeit, aber auch allergische Reaktionen belastet. Zum Schutz des Wundrands vor Feuchtigkeit können die oben genannten Hydrofaserverbände ebenso eingesetzt werden wie Acrylatkleber. Infektionen beziehungsweise allergische Reaktionen können eine Behandlung mit kortikoidhaltigen Topika erfordern. Zinksalben bieten einen guten Schutz, können allerdings je nach Galenik der Zinksalbe erhebliche Probleme beim Entfernen des Topikums generieren.

Abschliessend sei noch darauf hingewiesen, dass die Wunde kritisch und regelmässig zu untersuchen ist, um gegebenenfalls unerwünschte Effekte einer gewählten Wundauflage frühzeitig korrigieren zu können. Ebenfalls sei vor der grosszügigen Kombination verschiedener Wundauflagen gewarnt; Untersuchungen über Wechselwirkungen oder Allergieentstehung liegen nicht vor.

**Fazit**

- ❖ Denken Sie an die pAVK, die Diabeteseinstellung und die konsequente Druckentlastung!
- ❖ Beseitigen Sie die Wundheilhindernisse!
- ❖ Achten Sie auf Infektionen!
- ❖ Ziel ist die feuchte, nicht die nasse Wundtherapie.
- ❖ Vergessen Sie nicht die benachbarte Haut!

**Der Fall: Wie ging es weiter?**

Unserer alten Frau R. konnte durch konsequente Ruhigstellung des Fusses, kurzfristige Antibiotikabehandlung sowie topische Wundbehandlung – anfänglich mit polyhexanidge tränkten Kompressen, dann bei zunehmender Mazeration der Wundumgebung mit einer Hydrofaserauflage – gut geholfen werden. Die Entzündung ging zurück, und die drohende Amputation konnte vermieden werden. ❖

**Dr. med. Andreas Maier-Hasselmann**  
 Klinik für Gefässchirurgie,  
 vaskuläre und endovaskuläre Chirurgie  
 Städtisches Klinikum München – Bogenhausen  
 D-81925 München

Interessenkonflikte: keine

Alle Abbildungen © Andreas Maier-Hasselmann

Literatur unter [www.arsmedici.ch](http://www.arsmedici.ch)

Diese Arbeit erschien zuerst in «Der Allgemeinarzt» 13/2017. Die Übernahme erfolgt mit freundlicher Genehmigung von Verlag und Autoren.

## Literatur:

1. German Agency for Quality in Medicine (ÄZQ): Type-2-diabetes 2006 – National disease management guideline. Diabetic foot – prevention and therapy 60. In: Edited by Gin; 2008.
2. Maier-Hasselmann A, Wilm S: Epidemiologie. In: S3-Leitlinie: Lokaltherapie chronischer Wunden bei Patienten mit den Risiken peripherer arterielle Verschlusskrankheit, Diabetes mellitus, chronisch venöse Insuffizienz. Edited by Deutsche Gesellschaft für Wundheilung und Wundbehandlung e.V.; 2012: 1–287.
3. Morbach S et al.: Long-term prognosis of diabetic foot patients and their limbs: amputation and death over the course of a decade. *Diabetes Care* 2012; 35: 2021–2027.
4. Falanga V: Care of venous leg ulcers. *Ostomy Wound Manage* 1999; 45 (1A Suppl): 33S–43S.
5. Falanga V: Classifications for wound bed preparation and stimulation of chronic wounds. *Wound Repair Regen* 2000; 8(5): 347–352.
6. Falanga V et al.: Wound bed score and its correlation with healing of chronic wounds. *Dermatol Ther* 2006; 19(6): 383–390.
7. Poon VK, Burd A: In vitro cytotoxicity of silver: implication for clinical wound care. *Burns* 2004; 30(2): 140–147.
8. Burd A et al.: A comparative study of the cytotoxicity of silver-based dressings in monolayer cell, tissue explant, and animal models. *Wound Repair Regen* 2007; 15(1): 94–104.
9. Jensen JL et al.: Diabetic foot ulcerations. A controlled, randomized comparison of two moist wound healing protocols: Carrasyn Hydrogel Wound dressing and wet-to-moist saline gauze. *Adv Wound Care* 1998; 11: 1–4.