

Ehemaliges Churg-Strauss-Syndrom

# Eosinophile granulomatöse Polyangiitis – Wie erkennen, wie behandeln?

Pro Jahr tritt bei 0.5 bis 6.8 pro Million Einwohner eine eosinophile granulomatöse Polyangiitis (EGPA) neu auf. Oft wird sie aufgrund dieser Seltenheit nicht erkannt. Asthma ist ein zentrales Merkmal und sollte bei ungewöhnlichem Verlauf hellhörig machen. Die richtige Behandlung hat für die Patienten eine prognostisch entscheidende Bedeutung. Eine Arbeitsgruppe hat kürzlich die wichtigsten diagnostischen und therapeutischen Massnahmen bei der EGPA zusammengefasst, aber auch offene Fragen und Unsicherheiten angesprochen (1).

Die Eosinophile Granulomatose mit Polyangiitis (EGPA) gehört neben der Granulomatose mit Polyangiitis (GPA) (vormals Wegener Granulomatose) und der mikroskopischen Polyangiitis (MPA) zur Gruppe der primär systemischen, potentiell ANCA-positiven Vaskulitiden und ist durch Asthma bronchiale, chronische Rhinosinusitis, eine Hypereosinophilie und eine disseminierte nekrotisierende Vaskulitis der kleinen und mittleren Gefässe, verbunden mit dem Nachweis von extravaskulären Granulomen charakterisiert (2). Am häufigsten ist neben der Lunge die Haut betroffen, bei der Systemerkrankung können aber ebenso kardiovaskuläre, gastrointestinale, renale, peripher- und zentralnervöse Symptome auftreten.

## Diagnose

**Klinik:** Neben unspezifischen Allgemeinsymptomen wie Gewichtsverlust, Fieber und Myalgien (45–100%) sind die unteren (Asthma bronchiale 95–100%) sowie oberen Atemwege mit Rhinosinusitis, Polypen (10–83%) und das Lungenparenchym (27–77%) (Abb. 1) weitaus am

häufigsten befallen. Das Asthma geht der vaskulitischen Phase häufig jahrelang voraus, steht aber nicht in jedem Fall klinisch im Vordergrund. Weitere häufige Manifestationen sind Mononeuritis multiplex (63–92%), kutane Vaskulitis (Abb. 2) (21–48 %) sowie kardiale (15–56%), renale (8–80%) und gastrointestinale (8–59%) Mitbeteiligung (3). Bemerkenswert erscheint die Variabilität der im Vordergrund stehenden Symptomatik bei der initialen Präsentation. Patienten können sich mit Verdacht auf ein akutes Koronarsyndrom präsentieren, welches sich letztlich als Perimyokarditis herausstellt. Bei anderen stehen eine zerebrale Vaskulitis mit dem Bild multilokulärer Ischämien (Fig.3) oder pneumonische Infiltrate bis zur beatmungspflichtigen respiratorischen Insuffizienz an erster Stelle.



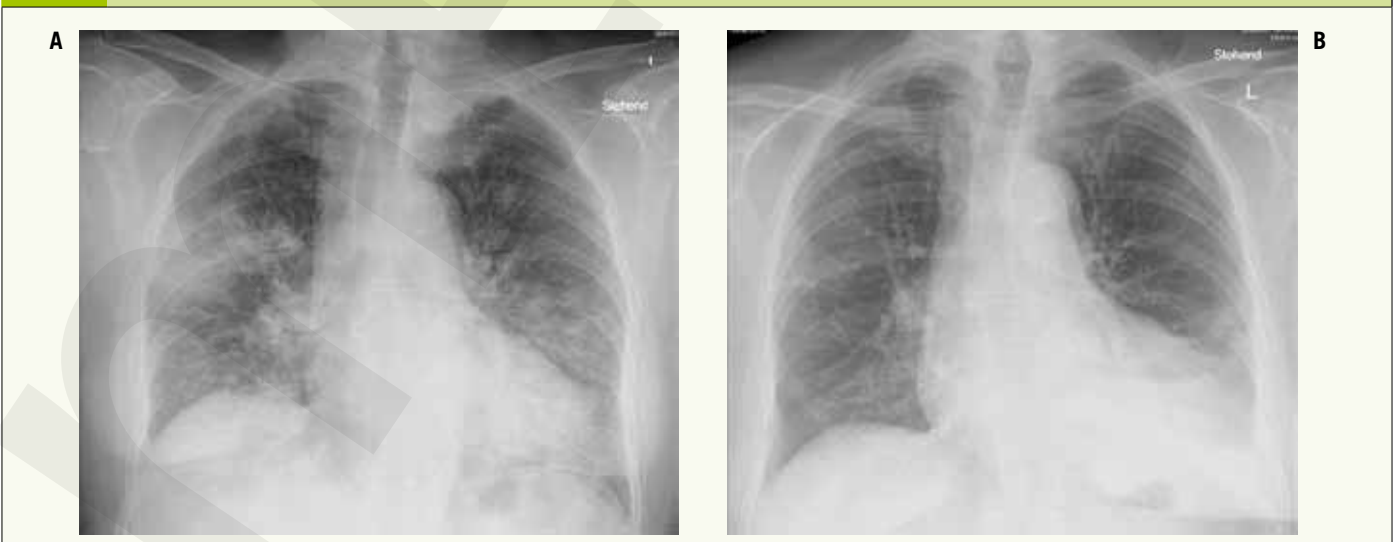**KD Dr. med. Irène Laube**  
Zürich



**Prof. Dr. med. Robert Thurnheer**  
Münsterlingen

**ABB. 1**

**Lungenbeteiligung bei EGPA mit multiplen pulmonalen Infiltraten. Klinisch präsentierte sich die Patientin mit einer alveolären Hämorrhagie und respiratorischer Insuffizienz (A). Verlauf nach 18 Monaten unter Erhaltungstherapie mit PDN und Rituximab (B)**



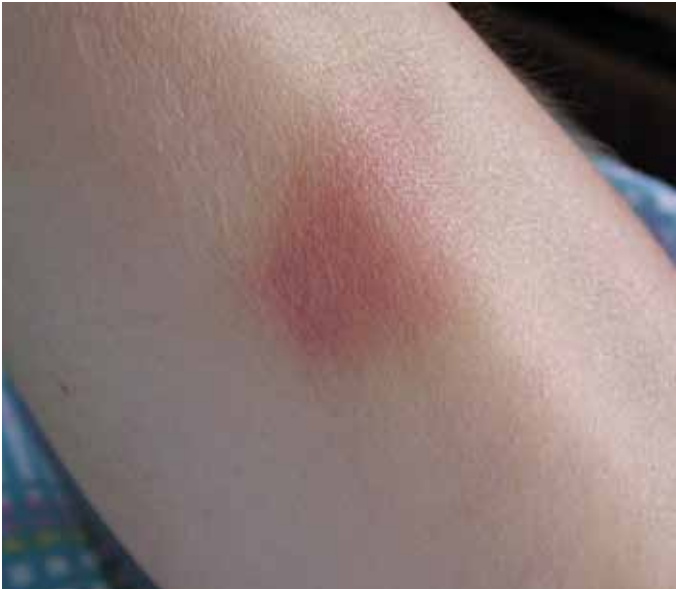

Abb. 2: Hautveränderungen können sich z.B. in Form von Ekchymosen oder Suffusionen manifestieren

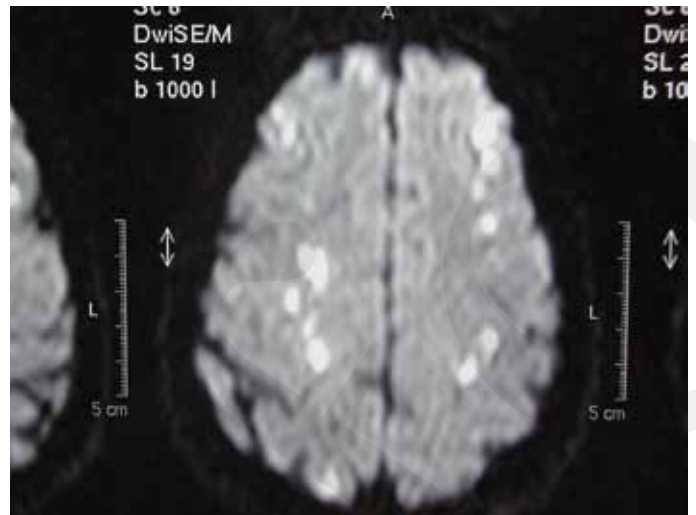


Abb. 3: MRI Schädel: Diese 55-jährige Patientin wurde mit schwerer respiratorischer Globalinsuffizienz bei multiplen Infiltraten und diffus verteilten zerebralen Ischämien intubiert und überlebte mit vollständiger neurologischer Restitutio und leichter, nicht vollständig reversibler bronchialer Obstruktion

Wiederum andere beklagen vorwiegend neuropathische oder muskuläre Beschwerden.

**Diagnosekriterien:** Nach der erstmaligen Beschreibung 1951 wurden verschiedene zusätzliche Kriterien definiert, die eine klinische Diagnose der EGPA ermöglichen, ohne zwingend auf einen histologischen Nachweis angewiesen zu sein (Lanham Kriterien, Hammersmith Kriterien, ACR Kriterien (Tab. 1), Chapel Hill Consensus Conference Kriterien). So liegt z.B. bei Nachweis von mindestens 4/6 der ACR Kriterien eine EGPA mit einer Sensitivität von 85,0% und eine Spezifität von 99,7% vor (4–7). Asthma bronchiale entweder zu Beginn oder im Verlauf der Vaskulitis ist meist vorhanden, weswegen eine ausführliche pulmonale Diagnostik mit Lungenfunktion, konventionellem Thoraxröntgen, resp. CT Thorax erfolgen sollte. Organmanifestationen wie Nieren- (Nierenfunktionstest und Urinanalyse), Herz- (EKG, ECHO, pro-BNP, Troponin) oder Beteiligung des Gastrointestinaltrakts müssen aufgrund ihrer schlechten Prognose sowohl bei Krankheitsbeginn als auch im Verlauf gesucht werden. Je nach Klinik empfiehlt sich auch eine neurologische Untersuchung mit Elektromyographie und Messung der Nervenleitgeschwindigkeit. Eine okuläre Beteiligung ist selten, entsprechend sind hier keine Routine-Untersuchungen nötig.

**Bedeutung von Laboruntersuchungen:** Eine Bluteosinophilie, hohe IgE Titer und positive Antikörper gegen Myeloperoxidase (MPO-ANCA oder p-ANCA) Titer sind die am häufigsten nachweisbaren Laborveränderungen (3,8). Die üblichen Entzündungsparameter wie BSR oder CRP können erhöht sein, sind aber unspezifisch. Besonders bei einer Bluteosinophilie von  $>1500 \mu\text{l}$ , resp. 10% sollte an eine EGPA gedacht werden. Positive ANCA Titer sind typisch bei der EGPA und finden sich in 40 bis 60% der Patienten. Negative MPO-ANCA schliessen somit eine EGPA nicht aus. Bei einer Eosinophilie ist der serologische Ausschluss anderer Ursachen wie Toxocara, Strongyloides, HIV, Allergische bronchopulmonale Aspergillose (ABPA), ebenso die Suche nach hämatologischen neoplastischen Erkrankungen (Differentialblutbild) und die Bestimmung von Tryptase und Vitamin B12 empfohlen (1).

Der bioptische Nachweis einer nekrotisierenden Vaskulitis der kleinen und mittleren Gefäße, extravaskulärer Granulome und einer Gewebeeosinophilie trägt in unklaren Fällen zur Diagnose bei (2). Das Auftreten aller 3 histologischen Muster ist jedoch selten (9, 10).

TAB. 1	American College of Rheumatology ACR Kriterien (5)
	Asthma-Anamnese
	Eosinophile $>10\%$ im weissen Differentialblutbild
	Mononeuropathie (incl. multiplex) oder Polyneuropathie
	Radiologisch wechselnde oder flüchtige pulmonale Infiltrate
	Akute oder chronische Nasennebenhöhlenaffektion
	Biopischer Nachweis einer Vaskulitis mit Eosinophilen im extravaskulären Gewebe

Oft ist es schwierig, eine geeignete Stelle für eine Gewebeentnahme zu finden, besonders wenn keine kutanen Läsionen vorliegen.

### Therapie

Die Therapie umfasst einerseits die *Induktion* zur Remission, die *Erhaltungstherapie* und allenfalls die *Behandlung von Rezidiven*. Meist ist eine Immunsuppression über 12 bis 18 Monate nötig, gelegentlich muss aber jahrelang weiterbehandelt werden. Der «Fünf-Faktor Score» (FFS) ist prognostisch und für das Festlegen der Initialtherapie nützlich (Tab. 2) (11, 12).

Für die *Induktion* gilt Prednison (PDN) als Basistherapie. Bei FFS 0 genügt die alleinige Steroidgabe (12). Bei Patienten mit FFS  $\geq 2$  und FFS 1 mit kardialen oder zentralnervösem Befall ist initial eine kombinierte immunsuppressive Therapie mit Cyclophosphamid empfohlen, bei FFS 1 mit milderer Form kann alternativ zusätzlich mit Azathioprin oder Methotrexat behandelt werden. In lebensbedrohlichen Situationen wird mit Methylprednisolon 1000 mg/d für 3 Tage in Kombination mit Cyclophosphamid oral täglich oder parenteral monatlich oder aber mit Rituximab behandelt.

Die Induktionstherapie erfolgt über 6–12 Monate mit PDN 0,5–1,5 mg/kg/d für 2–3 Wochen mit schrittweisem Ausschleichen bis 0,3 mg/kg/d nach 3 Monaten und 0,15 mg/kg/d nach 6 Monaten, je nach Schwere und Organbefall kombiniert mit Cyclophosphamid oral kontinuierlich oder als iv. Stosstherapie über 6–12 Monate.

Um steroidinduzierte Nebenwirkungen zu minimieren, sollte die Dosis der Steroide soweit möglich unter 7,5 mg/d reduziert werden.

TAB. 2 Fünf-Faktor-Score (Revision 2011) (11)	
Alter >65 J	
Herzinsuffizienz	
Niereninsuffizienz (Peak Kreatinin 1.7 mg/dl (150 µmol/L))	
Gastrointestinale Beteiligung	
Abwesenheit von HNO Symptomen (Vorliegen mit besserer Prognose assoziiert)	

Bei Patienten, bei denen die PDN Dosis innerhalb 3–4 Monaten nicht unter 7.5 mg reduziert werden kann und im Rezidiv kann eine kombinierte Therapie, z.B. mit Azathioprin eingesetzt werden.

Als Zweitlinientherapie kommen iv.-Immunglobuline in Frage, z.B. bei therapierefraktärem Verlauf oder bei Schwangeren.

Bei kombinierter Immunsuppression resp. hochdosierter Steroiddosis sollte die Pneumocystis jiroveci Pneumonie Prophylaxe gemäss Guidelines erfolgen.

Eine weitere primäre Therapieoption bei ANCA positiven Patienten mit Nierenbefall ist der Einsatz von PDN und Rituximab (13), welches dem Cyclophosphamid nicht unterlegen ist. In Analogie zu anderen ANCA positiven Vaskulitiden besteht die Option, Rituximab auch bei refraktären Fällen oder bei einem Rezidiv einzusetzen.

Nach Erreichen der Remission kann auf eine Kombinationstherapie mit weniger toxischen Substanzen wie Azathioprin oder Methotrexat gewechselt werden. Die Aktivität der EGPA lässt sich nur klinisch feststellen, verlässliche Labormesswerte stehen leider nicht zur Verfügung. Eine Remission ist erreicht, wenn klinische Systemmanifestationen (ausser Asthma und Symptome aus dem HNO Bereich) bei einer Steroiddosis < 7.5 mg/d fehlen (14). Ein Rezidiv ist durch das erneute Auftreten oder die Aggravierung klinischer Symptome definiert. Dabei bedeuten eine Verschlechterung von Asthma oder HNO-Symptomen nicht per se ein Rezidiv, können aber eine frühe Manifestation darstellen. Der Verlauf der Eosinophilen-Zahl ist lediglich hinweisend für die Aktivität der Erkrankung.

Bei 93% der Patienten ohne relevanten Organbefall kann mit einer Monotherapie mit PDN eine Remission erreicht werden. Eine komplette Remission lässt sich bei 75% aller Patienten erzielen.

Einige Patienten benötigen eine jahrelange bis lebenslange Steroid-Therapie. Späte Rezidive nach erfolgreicher Remission sind selten, ein zu rasches Ausschleichen der Steroide geht aber mit einer erhöhten Rezidivrate einher.

Take-Home Message
<ul style="list-style-type: none"> <li>◆ Die EGPA ist eine seltene Vaskulitis, die sich meist mit Asthma bronchiale und zeitlich unabhängig auftretenden zusätzlichen Manifestationen wie Sinusitis, Hautveränderungen, Neuritis und Organbeteiligung von Nieren, Herz, ZNS präsentiert</li> <li>◆ Eine Eosinophilie liegt regelhaft vor, MPO-ANCA können positiv sein, Laborparameter eignen sich jedoch nur beschränkt zum Monitoring der Erkrankung</li> <li>◆ Steroide sind die Grundpfeiler der Therapie. Je nach Schwere und Stadium sind zusätzlich Cyclophosphamid, Rituximab oder steroidsparende Medikamente wie Azathioprin und Methotrexat angezeigt</li> <li>◆ Die Therapiedauer beträgt meist 12–18 Monate, Rezidive und langjährige Behandlungen sind möglich</li> <li>◆ Für die Zukunft bestehen Hoffnungen für die Wirksamkeit von Biologika, z. B. den IL-5 Antagonisten Mepolizumab, welcher in einer ganz aktuellen klinischen Studie dem Placebo deutlich überlegen war</li> </ul>

Das Asthma soll auch inhalativ nach üblichen Therapie-Guidelines behandelt werden. Es lässt sich jedoch nicht in jedem Falle kontrollieren, bei gewissen Patienten verbleibt eine fixierte Obstruktion nach Abklingen der akuten entzündlichen Erkrankung, funktionell einer COPD entsprechend.

### Ausblick

Die EGPA ist ein seltenes Krankheitsbild, bei welchem in den letzten Jahren viele neue Erkenntnisse gewonnen werden konnten. Als Alternative zur Induktionsbehandlung mit Cyclophosphamid bietet sich Rituximab an. Mepolizumab, ein monoklonaler Antikörper gegen das IL-5 mit klinischer Zulassung bei therapierefraktärem steroidbedürftigem Asthma bronchiale, wurde in einer internationalen Multizenterstudie untersucht (15). Dabei zeigte sich eine längere Remissionsdauer, tiefere notwendige Steroiddosis und höhere Remissionsrate. Trotzdem erreichten nur gut die Hälfte aller mit Mepolizumab behandelten Patienten eine Remission, so dass auch nach Zulassung für diese Indikation viel Raum für Verbesserungen der Therapie bleiben wird.

#### KD Dr. med. Irène Laube

Leiterin Pneumologie, Stadtspital Triemli, 8063 Zürich  
irene.laube@triemli.zuerich.ch

#### Prof. Dr. med. Robert Thurnheer

Chefarzt Ambulante Medizinische Diagnostik  
Kantonsspital Münsterlingen, Spitalcampus 1, 8596 Münsterlingen  
robert.thurnheer@stgag.ch

**Interessenskonflikt:** Die Autoren haben in Zusammenhang mit diesem Artikel keine Interessenkonflikte deklariert.

#### Literatur:

- Groh M, Pagnoux C, Baldini C, et al. Eosinophilic granulomatosis with polyangiitis (Churg-Strauss) (EGPA) Consensus Task Force recommendations for evaluation and management. Eur J Intern Med 2015;26:545-53. doi: 10.1016/j.ejim.2015.04.022. Epub May 9.
- Churg AS, L. Allergic granulomatosis, allergic angiitis and periarteritis nodosa. The American journal of pathology 1951;27:277-301.
- Guillevin L, Cohen P, Gayraud M, Lhote F, Jarrousse B, Casassus P. Churg-Strauss syndrome. Clinical study and long-term follow-up of 96 patients. Medicine 1999;78:26-37.
- Lanham JG, Elkon KB, Pusey CD, Hughes GR. Systemic vasculitis with asthma and eosinophilia: a clinical approach to the Churg-Strauss syndrome. Medicine 1984;63:65-81.
- Masi AT, Hunder GG, Lie JT, et al. The American College of Rheumatology 1990 criteria for the classification of Churg-Strauss syndrome (allergic granulomatosis and angiitis). Arthritis and rheumatism 1990;33:1094-100.
- Jennette JC. Nomenclature and classification of vasculitis: lessons learned from granulomatosis with polyangiitis (Wegener's granulomatosis). Clinical and experimental immunology 2011;164 Suppl 1:7-10.
- Reid AJ, Harrison BD, Watts RA, Watkin SW, McCann BG, Scott DG. Churg-Strauss syndrome in a district hospital. QJM : monthly journal of the Association of Physicians 1998;91:219-29.
- Guillevin L, Visser H, Noel LH, et al. Antineutrophil cytoplasm antibodies in systemic polyarteritis nodosa with and without hepatitis B virus infection and Churg-Strauss syndrome--62 patients. The Journal of rheumatology 1993;20:1345-9.
- Hattori N, Ichimura M, Nagamatsu M, et al. Clinicopathological features of Churg-Strauss syndrome-associated neuropathy. Brain : a journal of neurology 1999;122 ( Pt 3):427-39.
- Lhote F, Guillevin L. Polyarteritis nodosa, microscopic polyangiitis, and Churg-Strauss syndrome. Clinical aspects and treatment. Rheumatic diseases clinics of North America 1995;21:911-47.
- Guillevin L, Pagnoux C, Seror R, Mahr A, Mouthon L, Le Toumelin P. The Five-Factor Score revisited: assessment of prognoses of systemic necrotizing vasculitides based on the French Vasculitis Study Group (FVSG) cohort. Medicine 2011;90:19-27.
- Samson M, Puechal X, Devilliers H, et al. Long-term outcomes of 118 patients with eosinophilic granulomatosis with polyangiitis (Churg-Strauss syndrome) enrolled in two prospective trials. Journal of autoimmunity 2013;43:60-9.
- Stone JH, Merkel PA, Spiera R, et al. Rituximab versus cyclophosphamide for ANCA-associated vasculitis. The New England journal of medicine 2010;363:221-32.
- Mukhtyar C, Guillevin L, Cid MC, et al. EULAR recommendations for the management of primary small and medium vessel vasculitis. Annals of the rheumatic diseases 2009;68:310-7.
- Wechsler ME, Akuthota P, Jayne D, et al. Mepolizumab or Placebo for Eosinophilic Granulomatosis with Polyangiitis. The New England journal of medicine 2017;376:1921-32.