

Le virus Zika dans la grossesse

Les femmes enceintes exposées doivent bénéficier d'un dépistage spécifique

Le virus Zika est présent dans la plupart des pays tropicaux et sub-tropicaux. Il se transmet principalement de manière vectorielle (moustiques *Aedes*,) mais il existe une transmission sexuelle et verticale d'une mère infectée au fœtus et des malformations congénitales sont possibles. Les patientes enceintes qui ont été exposées au virus Zika doivent bénéficier d'un dépistage par sérologies, recherche de virus par PCR ainsi que d'échographies fœtales spécialisées régulières.

+ Das Zika-Virus kommt in den meisten tropischen und subtropischen Ländern vor. Es wird vorwiegend über einen Vektor (*Aedes-Mücken*) übertragen, aber eine sexuelle und vertikale Übertragung durch die infizierte Mutter auf den Fötus und kongenitale Schäden sind ebenfalls möglich. Schwangere Patientinnen, die mit einem Zika-Virus in Berührung kamen, müssen durch Serologie, durch Viren-Scan-PCR und regelmäßigen spezialisierten fötalen Ultraschall gescreent werden.

La pandémie liée au virus Zika qui se propage depuis mai 2015 a contribué à faire avancer les connaissances à propos de ce flavivirus (1,2). Le virus Zika est connu depuis 1947. Jusqu'en 2007, seuls une dizaine de cas sporadiques ont été décrits en Asie du Sud-Est et en Afrique (3). Par la suite, des épidémies ont été rapportées en Micronésie, en Polynésie Française, à l'île de Pâques jusqu'à l'épidémie actuelle qui a débuté au Brésil et s'étend maintenant à plus de 50 pays ou territoires en Amérique du Sud et aux Etats-Unis. A l'heure actuelle, le virus Zika est présent, de façon épidémique ou endémique, dans la plupart des pays tropicaux et sub-tropicaux (fig. 1).

Les modes de transmission

La transmission du virus Zika est essentiellement vectorielle par le moustique du genre *Aedes*. Les infections par le virus Zika font de hautes virémies et le virus ou des particules de virus ont été isolés dans l'urine, le sperme, les sécrétions vaginales et la glaire cervicale. La transmission par les transfusions sanguines et les transplantations est donc possible (4-6).

Les données de cette dernière épidémie ont permis de documenter la transmission sexuelle qui peut avoir lieu lors de relation d'homme à homme, d'homme à femme ou de femme à homme lorsque les partenaires sont virémiques, qu'ils soient symptomatiques ou non (7-10). Des cas d'infections périnatales de femmes symptomatiques au moment de l'accouchement avaient déjà été rapportés lors de l'épidémie en Polynésie Française (11). Les données récentes ont confirmé le mode de transmission verticale d'une mère enceinte infectée au fœtus causant ainsi des malformations (12). Ainsi le virus Zika vient se rajouter à la liste des agents pathogènes responsables de fœtopathies infectieuses, et le virus ZIKA est certainement à rajouter à l'acronyme TORCH (toxoplasmose, rubéole, cytomégalovirus, herpès)(13, 14).



Dr Isabelle Eperon
Genève

Dr Gilles Eperon
Genève

Pr David Baud
Lausanne

Des particules virales ont été isolées également dans le lait maternel sans qu'aucun cas de transmission par l'allaitement n'ait été documenté (15). L'allaitement maternel n'est pas déconseillé, les infections, fréquemment asymptomatiques, n'étant pas plus sévères chez les nouveau-nés. Le virus est aussi présent dans la salive, les gouttelettes et les larmes, mais aucune transmission par ces fluides n'a pu être documentée à ce jour.

Le diagnostic

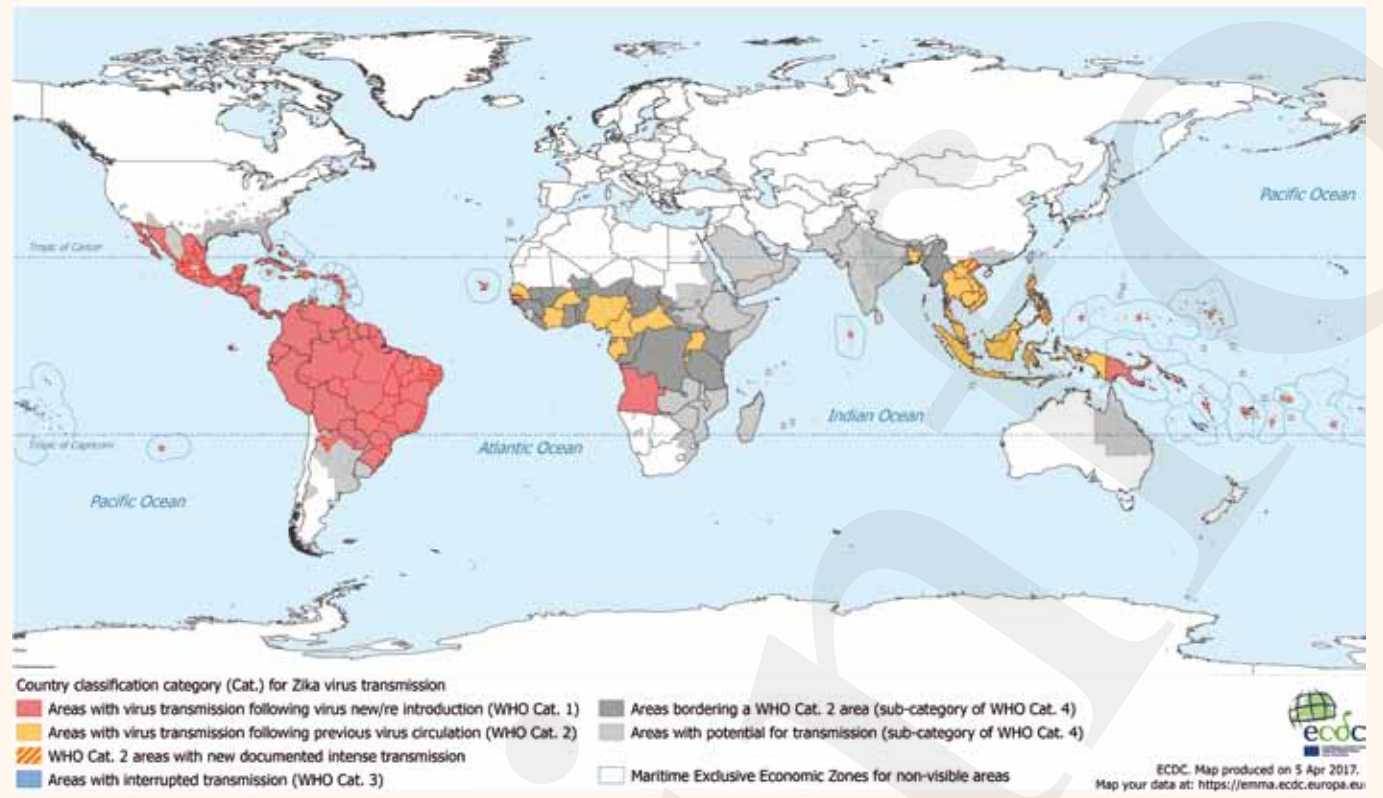
Le diagnostic de l'infection au virus Zika est difficile car les virémies sont courtes et car les tests sérologiques peuvent être difficiles à interpréter en raison des réactions croisées avec d'autres flavivirus ou vaccinations antérieures. La virémie dure environ 7 jours et la virurie 15 jours. Les anticorps spécifiques de type IgM apparaissent environ 4-7 jours après le début des symptômes et persistent jusqu'à deux mois et les IgG apparaissent après environ 10 jours. A noter que certains patients ne développeront jamais d'anticorps, malgré l'infection par le virus (12).

En Suisse, on dispose de «reverse transcription polymérase chain reaction» (RT-PCR) dans le sang, l'urine ou le sperme, qui sont sensibles si l'on tient compte du moment de prélèvement. Les tests sérologiques par titrage immuno-enzymatique (ELISA) ou par immunofluorescence (IFA) permettent de mettre en évidence des anticorps spécifiques IgM et IgG dirigés contre le virus Zika. L'examen de confirmation et gold standard pour le diagnostic sérologique est un test de neutralisation ou «Plaque reduction neutralization assay» (PRNT) des IgG qui n'est pas disponible en Suisse. La performance de tous ces tests est en cours d'évaluation, et leur sensibilité et spécificité sont encore à déterminer.

La présentation clinique

Seul 20 à 25% des patients infectés sont symptomatiques après une courte période d'incubation (2-15 jours). Les patients symptomatiques vont présenter pendant environ 7 jours principalement une éruption cutanée maculo-papuleuse parfois prurigineuse, des céphalées, des arthralgies, des myalgies et une fièvre modérée voire absente. La présence en plus d'une conjonctivite est évocatrice du diagnostic. L'évolution de la maladie est en général bénigne en

FIG. 1 Carte des pays et territoires avec transmission du virus Zika



http://ecdc.europa.eu/en/healthtopics/zika_virus_infection/zika_outbreak/Pages/Zika-outbreak-countries-with-transmission.aspx

dehors de rares cas associés à un syndrome de Guillain-Barré, dont la fréquence a également augmenté dans les zones où circule le virus (16). Lors de la récente épidémie, la maladie n'a pas été remarquée comme plus sévère ou plus fréquente chez la femme enceinte ou chez le nouveau-né (1).

La fœtopathie infectieuse

Parallèlement à cette épidémie de grande envergure qui a débuté au Brésil en mai 2015, les autorités sanitaires du pays ont rapporté un taux augmenté de nouveau-nés présentant une microcéphalie. Depuis lors, un lien de cause à effet a été scientifiquement établi entre l'infection au virus Zika pendant la grossesse et des anomalies congénitales (13, 14). On a défini le syndrome de Zika congénital, les nouveau-nés se présentant avec un tableau clinique similaire comprenant des plis du scalp augmentés (cutis girata), des convulsions, un tremor, une spasticité, une irritabilité, une hypertonie ou une hyperréflexie. Des signes témoins d'une destruction cérébrale massive comme des pieds bots, une arthrogyrpose ou une dysphagie, ainsi que des atteintes auditives et ophtalmiques peuvent être retrouvés (17–18) (fig. 2). L'imagerie anténatale par échographie peut être complétée par une résonance magnétique. Au niveau cérébral, on retrouve une microcéphalie, des calcifications cérébrales, une ventriculomégalie, une atrophie cérébrale, des anomalies de la gyration ou de la migration, ainsi que des dysgénésies calleuses et vermiennes (19–21) (fig. 3). De plus, des retards de croissance intra-utérins, des anomalies de la quantité de liquide et des calcifications placentaires ont pu être mis en évidence (21).

Le risque d'atteinte fœtale sévère semble maximal lors d'une infection maternelle au premier trimestre. Ce risque était estimé au départ à 29% dans une cohorte de patientes symptomatiques (22). Des modèles mathématiques par la suite l'ont estimé entre 0.8 et 13% (23,24). Les dernières données montrent un risque d'atteinte fœtale sévère de 6%

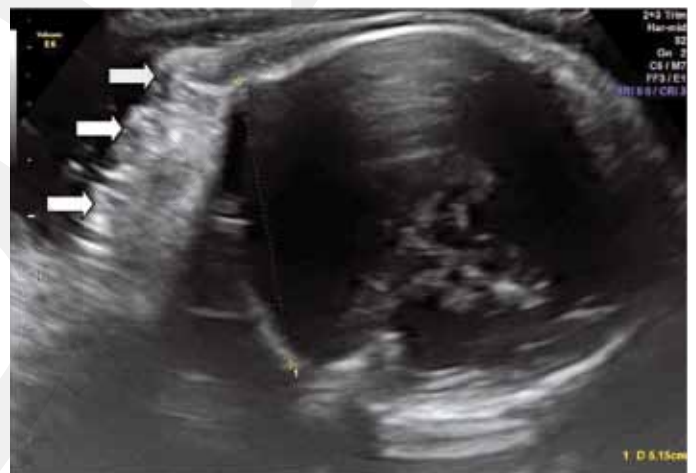

Fig. 2: Cutis girata chez un fœtus à 37 SA (utilisée avec la permission du Dr J.P. Pereira Jr. Fundação Oswaldo Cruz, Rio de Janeiro)

en cas d'infection maternelle, symptomatique ou non, au premier trimestre (25). Dans une cohorte de près de 500 patientes infectées pendant la grossesse en Martinique, seules 2% d'entre elles avaient des fœtus avec des anomalies cérébrales, taux similaire à ce qui est retrouvé dans d'autres infections congénitales à CMV par exemple (12,26).

La prise en charge

La maladie étant généralement bénigne, elle ne nécessite en général pas d'hospitalisation et seul un traitement symptomatique par antalgiques et fébrifuges suffit. Il faut exclure une fièvre Dengue dont la présentation clinique est similaire avant un traitement par aspirine ou anti-inflammatoires non-stéroïdiens en raison du risque hémorragique. Actuellement, il n'existe pas de traitement spécifique même si la recherche progresse dans le but d'identifier des molécules capables de limiter les atteintes fœtales.

Les recommandations de prise en charge sont spécifiques pour les femmes enceintes en raison du risque d'atteinte fœtale (27). Ces recommandations sont mises à jour en fonction de l'évolution des connaissances.

Selon les recommandations internationales actuelles, il est conseillé aux femmes enceintes d'éviter les zones d'endémies, et formellement déconseillé de se rendre dans une zone d'épidémie (28). En cas d'exposition avérée (voyage dans une zone épidémique ou exposition lors de rapports sexuels avec un partenaire testé positif) au virus Zika pendant la grossesse, un dépistage pour la femme enceinte est recommandé par sérologies et PCR. Un dépistage unique à 4 semaines de la dernière exposition suffit. Si le dépistage est trop précoce, il convient de le répéter. On réalisera une échographie par un spécialiste en médecine fœtale au plus tôt à 4 semaines du retour et pas avant 16–18 SA (semaines d'aménorrhées) (29). En cas d'exposition au virus Zika dans un couple avec désir de grossesse, il est recommandé un délai avant une grossesse. On peut raisonnablement proposer une alternative au couple afin de raccourcir le délai en prélevant des sérologies (IgG et IgM) au moins 4 semaines après la dernière exposition (30). Cette alternative n'est cependant pas acceptée par tous les experts.

En présence d'un patient symptomatique et fébrile, il convient d'avoir l'avis d'un spécialiste en médecine tropicale afin d'exclure d'autres causes d'état fébrile au retour de voyage (Dengue, malaria, ...). De même si la patiente est enceinte, il conviendra d'exclure les autres virus responsables de foetopathies infectieuses TORCH.

Dans tous les cas, il convient de ne pas oublier la possibilité d'une transmission sexuelle. Ainsi l'exposition par rapports sexuels est à prendre en compte, que ce soit dans le délai des 4 semaines ou tout au long de la grossesse. Les couples dont la femme est enceinte devraient se protéger jusqu'à la fin de la grossesse.

En cas d'infection au virus Zika prouvée pendant la grossesse, on discutera au cas par cas la réalisation d'une amniocentèse (30). En cas de transfusion pendant la grossesse, il est nécessaire de tester le sang pour le virus Zika si l'on se trouve dans une zone d'épidémie (6, 32).

La prévention

Des études sont en cours pour développer un vaccin, mais le processus prendra plusieurs années avant qu'il ne soit disponible. Seule la prévention contre les piqûres de moustiques est possible. L'utilisation de moustiquaire, l'imprégnation des habits à la perméthrine et l'application de répulsifs anti-moustiques contenant au minimum 30% de DEET (N-diéthyl-m-toluamide) ou produits équivalents (icaridine, ...) sont les mesures standards, qui doivent être appliquées également pendant la grossesse.

Conclusion

Le virus Zika est un nouvel agent pathogène pour la femme enceinte. Les recommandations de prise en charge sont, à l'heure actuelle, maximales au vu des faibles informations que l'on avait de ce virus. Un registre international prospectif est en cours afin de regrouper les informations (27, 33). L'évolution des connaissances nous permettra probablement d'adapter notre prise en charge en fonction du type d'exposition, de la zone géographique concernée (épidémique/ endémique) et du contexte. A l'heure actuelle et selon les recommandations internationales, il est conseillé aux femmes enceintes d'éviter les zones d'endémies, et formellement déconseillé de voyager dans les zones d'épidémies.

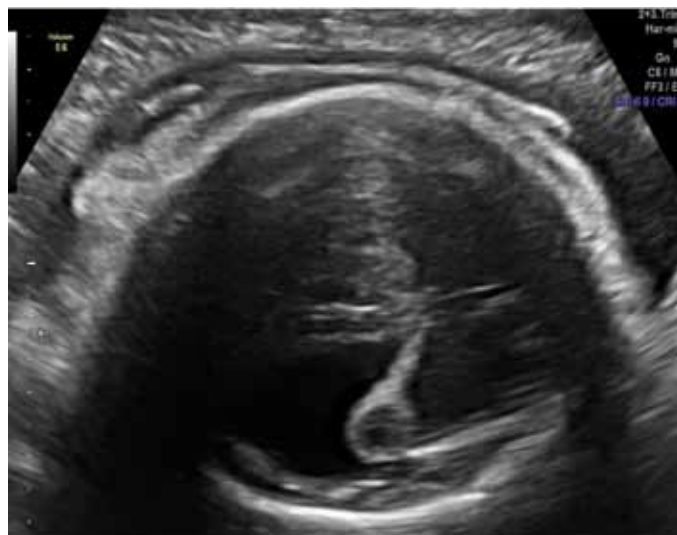


Fig. 3: Ventriculomégalie chez un fœtus à 37 SA (utilisée avec la permission du Dr J.P. Pereira Jr. Fundação Oswaldo Cruz, Rio de Janeiro)

Dr Isabelle Eperon

Département de gynécologie et obstétrique, Hôpitaux universitaires de Genève, boulevard de la Cluse 30, 1211 Genève 14
isabelle.eperon@hcuge.ch

Dr Gilles Eperon

Département de médecine de premier recours et des urgences, service de médecine tropicale et humanitaire; Hôpitaux Universitaires de Genève
Rue Gabrielle-Perret-Gentil 6, 1205 Genève

Pr David Baud

Obstétrique, Département «Femme-Mère-Enfant»
Centre Hospitalier Universitaire Vaudois
Av. Pierre-Decker 2, 1011 Lausanne

+ **Conflit d'intérêts:** Les auteurs n'ont déclaré aucun conflit d'intérêts en relation avec cet article.

Messages à retenir

- ◆ Le virus Zika est un nouvel agent pathogène pour le fœtus
- ◆ La transmission du virus Zika est principalement vectorielle, mais une transmission sexuelle est possible ainsi qu'une transmission verticale de la mère au fœtus
- ◆ Un dépistage est recommandé pour toute femme enceinte qui a été exposée au virus Zika
- ◆ Il est déconseillé aux femmes enceintes de voyager dans les pays où l'épidémie est active
- ◆ Les recommandations de prise en charge, à l'heure actuelle maximales, sont susceptibles de changer avec l'évolution des connaissances

Take-Home Message

- ◆ Das Zika-Virus ist ein neuer Krankheitserreger für den Fötus
- ◆ Die Übertragung des Zika-Virus ist vor allem vektorieell, möglich ist aber auch eine sexuelle sowie eine vertikale Übertragung von der Mutter auf den Fötus
- ◆ Ein Screening wird empfohlen für alle Schwangeren, die mit dem Zika-Virus in Kontakt waren
- ◆ Schwangeren wird davon abgeraten, Länder zu bereisen, die von der Epidemie betroffen sind
- ◆ Die derzeit maximalen Empfehlungen zur Betreuung der Patientinnen werden mit zunehmendem Wissensstand Änderungen erfahren

Références:

1. Panchaud A, Stojanov M, Ammerdorffer A, Vouga M, Baud D. Emerging Role of Zika Virus in Adverse Fetal and Neonatal Outcomes. *Clin Microbiol Rev.* 2016 Jul;29(3):659–94.
2. Eperon I, Vouga M, Schibler M, Baud D, Eperon G. Virus Zika : mise au point. *Rev Médicale Suisse.* 2016 Oct 26;(12):1789–93.
3. Baud D, Gubler DJ, Schaub B, Lanteri MC, Musso D. Zika virus infection: an update. *The Lancet.* In press.
4. Nicastrì E, Castilletti C, Liuzzi G, Iannetta M, Capobianchi MR, Ippolito G. Persistent detection of Zika virus RNA in semen for six months after symptom onset in a traveller returning from Haiti to Italy, February 2016. *Eurosurveillance* [Internet]. 2016 Aug 11 [cited 2017 Apr 24];21(32). Available from: <http://www.eurosurveillance.org/ViewArticle.aspx?ArticleId=22554>
5. Prisant N, Bujan L, Benichou H, Hayot P-H, Pavili L, Lurel S, et al. Zika virus in the female genital tract. *Lancet Infect Dis.* 2016;16(9):1000.
6. Musso D, Baud D, Freedman DO. Should testing of donors be restricted to active Zika virus areas? *Lancet Infect Dis.* 2016;16(10):1108–9.
7. Grischott F, Puhon M, Hatz C, Schlagenhaut P. Non-vector-borne transmission of Zika virus: A systematic review. *Travel Med Infect Dis.* 2016 Jul;14(4):313–30.
8. Brooks JT, Friedman A, Kachur RE, LaFlam M, Peters PJ, Jamieson DJ. Update: Interim Guidance for Prevention of Sexual Transmission of Zika Virus - United States, July 2016. *MMWR Morb Mortal Wkly Rep.* 2016;65(29):745–7.
9. Davidson A, Slavinski S, Komoto K, Rakeman J, Weiss D. Suspected Female-to-Male Sexual Transmission of Zika Virus - New York City, 2016. *MMWR Morb Mortal Wkly Rep.* 2016 Jul 22;65(28):716–7.
10. Baud D, Musso D, Vouga M, Alves MP, Vulliamoz N. Zika virus: A new threat to human reproduction. *Am J Reprod Immunol.* 2017 Feb;77(2):e12614.
11. Besnard M, Lastere S, Teissier A, Cao-Lormeau VM, Musso D, others. Evidence of perinatal transmission of Zika virus, French Polynesia, December 2013 and February 2014. *Euro Surveill.* 2014;19(13):20751.
12. Schaub B, Vouga M, Najjioullah F, Gueneret M, Monthieux A, Harte C, et al. Analysis of blood from Zika virus-infected fetuses: a prospective case series. *Lancet Infect Dis* [Internet]. 2017 [cited 2017 Apr 24]; Available from: <http://www.sciencedirect.com/science/article/pii/S1473309917301020>
13. Rasmussen SA, Jamieson DJ, Honein MA, Petersen LR. Zika Virus and Birth Defects--Reviewing the Evidence for Causality. *N Engl J Med.* 2016 May 19;374(20):1981–7.
14. de Araújo TVB, Rodrigues LC, de Alencar Ximenes RA, de Barros Miranda-Filho D, Montarroyos UR, de Melo APL, et al. Association between Zika virus infection and microcephaly in Brazil, January to May, 2016: preliminary report of a case-control study. *Lancet Infect Dis.* 2016 Dec;16(12):1356–63.
15. Besnard M, Lastere S, Teissier A, Cao-Lormeau VM, Musso D, others. Evidence of perinatal transmission of Zika virus, French Polynesia, December 2013 and February 2014. *Euro Surveill.* 2014;19(13):20751.
16. Cao-Lormeau V-M, Blake A, Mons S, Lastère S, Roche C, Vanhomwegen J, et al. Guillain-Barré Syndrome outbreak associated with Zika virus infection in French Polynesia: a case-control study. *The Lancet.* 2016 Apr;387(10027):1531–9.
17. Miranda-Filho D de B, Martelli CMT, Ximenes RA de A, Araújo TVB, Rocha MAW, Ramos RCF, et al. Initial description of the presumed congenital Zika syndrome. *Am J Public Health.* 2016;106(4):598–600.
18. França GVA, Schuler-Faccini L, Oliveira WK, Henriques CMP, Carmo EH, Pedit VD, et al. Congenital Zika virus syndrome in Brazil: a case series of the first 1501 livebirths with complete investigation. *The Lancet.* 2016 Aug;388(10047):891–7.
19. Melo AO, Malinger G, Ximenes R, Szejnfeld PO, Sampaio SA. Zika microcephaly—perhaps just the tip of the iceberg—physician alert—March 2016. *Ultrasound Obstet Gynecol.* 2016;47:6–7.
20. Schaub B, Vouga M, Najjioullah F, Gueneret M, Monthieux A, Harte C, et al. Analysis of blood from Zika virus-infected fetuses: a prospective case series. *Lancet Infect Dis* [Internet]. 2017 [cited 2017 Apr 24]; Available from: <http://www.sciencedirect.com/science/article/pii/S1473309917301020>
21. Vouga M, Baud D. Imaging of congenital Zika virus infection: the route to identification of prognostic factors: Radiological markers of congenital Zika. *Prenat Diagn.* 2016 Sep;36(9):799–811.
22. Brasil P, Pereira JP, Moreira ME, Ribeiro Nogueira RM, Damasceno L, Wakimoto M, et al. Zika Virus Infection in Pregnant Women in Rio de Janeiro. *N Engl J Med.* 2016 Dec 15;375(24):2321–34.
23. Johansson MA, Mier-y-Teran-Romero L, Reefhuis J, Gilboa SM, Hills SL. Zika and the Risk of Microcephaly. *N Engl J Med.* 2016 Jul 7;375(1):1–4.
24. Cauchemez S, Besnard M, Bompard P, Dub T, Guillemette-Artur P, Eyrolle-Guignot D, et al. Association between Zika virus and microcephaly in French Polynesia, 2013–15: a retrospective study. *The Lancet.* 2016 May;387(10033):2125–32.
25. Honein MA, Dawson AL, Petersen EE, Jones AM, Lee EH, Yazdy MM, et al. Birth Defects Among Fetuses and Infants of US Women With Evidence of Possible Zika Virus Infection During Pregnancy. *JAMA.* 2017 Jan 3;317(1):59.
26. Vouga M, Musso D, Schaub B, Panchaud A, Baud D. Zika virus: are we going too far? *The Lancet.* 2017;389(10065):151.
27. Vouga M, Musso D, Panchaud A, Baud D. Clinical management of pregnant women exposed to Zika virus. *Lancet Infect Dis.* 2016 Jul;16(7):773.
28. Zika and Pregnancy - Protect Yourself [Internet]. CDC. 2014 [cited 2017 Apr 24]. Available from: <https://www.cdc.gov/zika/pregnancy/protect-yourself.html>
29. Baud D, Van Mieghem T, Musso D, Truttmann AC, Panchaud A, Vouga M. Clinical management of pregnant women exposed to Zika virus. *Lancet Infect Dis.* 2016 Apr 4;
30. Eperon G, Schibler M, Wagner N, Chappuis F, Eperon I. Virus Zika : recommandations pratiques. *Rev Médicale Suisse.* In press.
31. Vouga M, Musso D, Van Mieghem T, Baud D. CDC guidelines for pregnant women during the Zika virus outbreak. *The Lancet.* 2016;387(10021):843–4.
32. Lessler J, Ott CT, Carcelen AC, Konikoff JM, Williamson J, Bi Q, et al. Times to key events in Zika virus infection and implications for blood donation: a systematic review. *Bull World Health Organ.* 2016 Nov 1;94(11):841–9.
33. Baud D, Gérardin P, Merriam A, Alves MP, Musso D, Genton B, et al. Harness shared data in international Zika registry. *BMJ.* 2016 Oct 5;i5319.