

# Hauttumoren im Gesicht

## Möglichkeiten und Grenzen der plastischen Chirurgie

Die radikale Exzision von Hautmalignomen im Gesicht stellt die Therapie der Wahl dar. Es folgt die Defektrekonstruktion entsprechend den funktionellen und ästhetischen Gesichtseinheiten. In diesem Zusammenhang werden Grenzen und Möglichkeiten der plastisch-rekonstruktiven und ästhetischen Chirurgie dargestellt.

DORRIT WINTERHOLER

SZO 2015; 5: 23–26.



Dorrit Winterholer

Aufgrund des veränderten Freizeitverhaltens mit vermehrter UV-Exposition werden zunehmend Malignome im Gesichtsbereich diagnostiziert. Da sich die Inzidenz von Hauttumoren verdoppelt hat, ist damit zu rechnen, dass jeder zweite Bürger, der über 50 Jahre alt ist, eine Form eines Hautmalignoms aufweisen wird. Am häufigsten entwickeln sich Basalzellkarzinome, Plattenepithelkarzinome, Melanome und Merkelzellkarzinome (1).

### Therapie

Zunächst erfolgt die Diagnosestellung durch die klinische Untersuchung oder eine Probebiopsie. Die radikale Exzision des Malignoms wird mit einem Sicherheitsabstand durchgeführt. Bei gut differenzierten Tumoren sind Sicherheitsabstände von 2 mm indiziert. Bei undifferenzierten Tumoren, Rezidiv und Immunsuppression werden 10 mm im Bereich des Skalps, der Stirn, der Wange und des Nackens empfohlen. In den sogenannten «mask areas» – zentrales Gesicht, Augenlider, Nase, Lippen, Kinn und Ohr – werden Abstände von 6 mm empfohlen (2, 3).

Bei einer «non in sano»-Situation ist eine Nachexzision indiziert. Hierbei ist den Studien zufolge die «Mohs-Technik» in Schichten und mit Schnittrandkontrollen effizienter (4). Bei bestimmten Pathologien, Inoperabilität respektive technisch nicht möglicher Nachexzision kann eine Radiotherapie indiziert sein.

Abhängig von Tumorentität, -größe, -lokalisierung, exponierten Strukturen, umgebendem Gewebe und Rezidivrisiko wird die Tumorexzision geplant, und es wird entschieden, ob die Defektrekonstruktion primär oder sekundär erfolgt. Relevant sind weiter patientenspezifische Faktoren wie Alter, Allgemeinzustand, Komorbiditäten und Beruf. Das Rekonstruktionsverfahren wird entsprechend der rekonstruktiven Leiter gewählt (Abbildung 1). Konservative Verfahren wie Radiotherapie, Antikörper, Vakzinierungen und Virotherapie werden in diesem Artikel nicht diskutiert.

### Sekundäre Wundheilung und Direktverschluss

Kleine Defekte, die an konkaven Flächen wie am medialen Lidwinkel lokalisiert sind, können mit gutem ästhetischen Ergebnis sekundär heilen (4, 5). Die meisten kleinen Defekte lassen sich im Verlauf der Hautspaltlinien mit einer spindelförmigen Extensionslappenplastik im Sinne eines Direktverschlusses decken.

### Hauttransplantat und «composite graft»

Bei Hauttransplantaten sollte Haut mit möglichst ähnlicher Farbe und Textur verwendet werden. Weiter ist zu beachten, dass es hierbei zu Kontrakturen

### ABSTRACT

#### Malignant skin tumors of the face: surgical approach

Malignant skin tumors of the face had been a rare entity years ago. While skin cancer occurred mainly in the older ages, today the incidence among young patients increases. Early diagnosis of the skin neoplasms and therapy-oriented surgical approach included in the multimodal therapy concept is crucial for the prognosis of the skin cancer. Plastic surgery is part of this concept and especially challenging in defect reconstruction of the face.

## Merkmale

- ▲ Die Inzidenz der UV-bedingten Hautmalignome im Gesicht wie Basaliom, Plattenepithelkarzinom, Melanom und Merkelzellkarzinom steigt.
- ▲ Frühzeitige Diagnose und radikale Tumorsanierung sind die Grundlage.
- ▲ Die Defektrekonstruktion im Gesicht folgt den Prinzipien der rekonstruktiven Leiter vom einfachen Wundverschluss bis zur komplexen Wiederherstellung.
- ▲ Hierbei sind die funktionellen und ästhetischen Gesichtseinheiten zu berücksichtigen.

kommen kann. Daher verwenden wir im Gesicht immer Vollhauttransplantate, die von retroaurikulär, präaurikulär, vom Oberlid oder Hals entnommen werden. Der Hebedefekt wird im Sinne einer Extensionslappenplastik direkt verschlossen. Das Transplantat wird separat entfettet und ausgedünnt. Nach spannungsfreier Einnahm empfehlen wir, eine Fettgaze und einen Schaumstoffüberknüpfverband für

5 Tage anzulegen, damit das Transplantat angepresst und nicht unterblutet wird.

Tiefe Defekte an Nase, Ohr und Lid können mit einem «composite graft» aus Haut und Knorpel oder Haut und Fett gedeckt werden. Das Knorpeltransplantat wird über einen retroaurikulären Schnitt im Sulcus aus der Concha entnommen.

### Lokale Lappen

Lokale Lappenplastiken werden entsprechend ihrer Blutversorgung (random pattern, axial pattern) und ihrer Form (rhomboid, zweigelappt) benannt. Abhängig von der Distanz zum Defekt kann der lokale Lappen als Lokal-, Regional- oder Fernlappen klassifiziert werden (6).

Es existieren zahlreiche Lappentechniken, weshalb die Autorin sich hier nur auf die am meisten angewandten Techniken konzentrieren möchte (Abbildung 2). Von entscheidender Bedeutung ist es, bei der Defektrekonstruktion im Gesicht die ästhetischen und funktionellen Gesichtseinheiten zu respektieren und separat zu rekonstruieren. Des Weiteren sind Narben, wenn möglich, in die Hautspaltlinien zu legen.

Skalp und Stirn zeigen eine dickere Kutis, die insbesondere am Skalp schwer verschieblich ist. Oberhalb der Galea lässt sich einerseits durch Hydrodissektion mit einem Lokalanästhetikum mit Adrenalin, andererseits durch stumpfe Dissektion eine weite Mobilisation erreichen. Die Schnittführung muss streng im Verlauf der Haarfollikel erfolgen, um eine Alopezie zu vermeiden. Zusätzliche Skarifizierungen verbreitern den Lappen. Der Defekt am Skalp lässt sich dann direkt oder mit grossen Rotationslappen schliessen (7).

### Ohr und Auge

An der Ohrmuschel treten die Malignome häufig im Bereich der Ohrhelix und des Lobulus auf. Kleinere Defekte lassen sich durch Keilexzisionen oder eine Helixrandmobilisation mit Ohrverkleinerung rekonstruieren. Bei grösseren Defekten kommt der retroaurikuläre Vorschublappen zur Anwendung (8, 9).

Die Periokularregion ist am anspruchsvollsten, da die

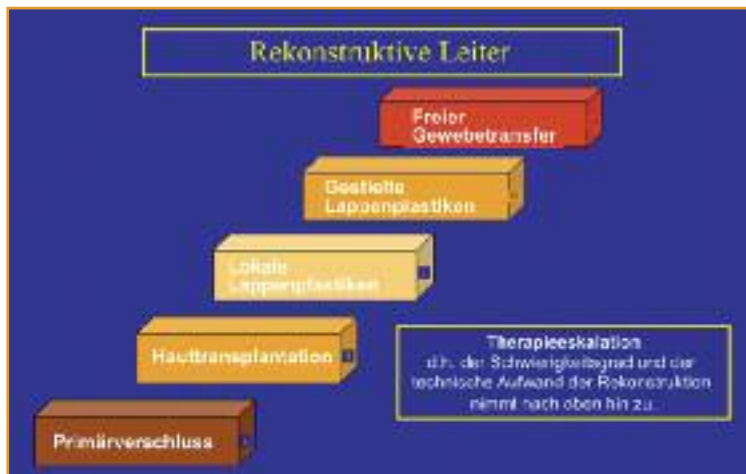

Abbildung 1: Das Rekonstruktionsverfahren in der Gesichtschirurgie wird entsprechend der rekonstruktiven Leiter gewählt.

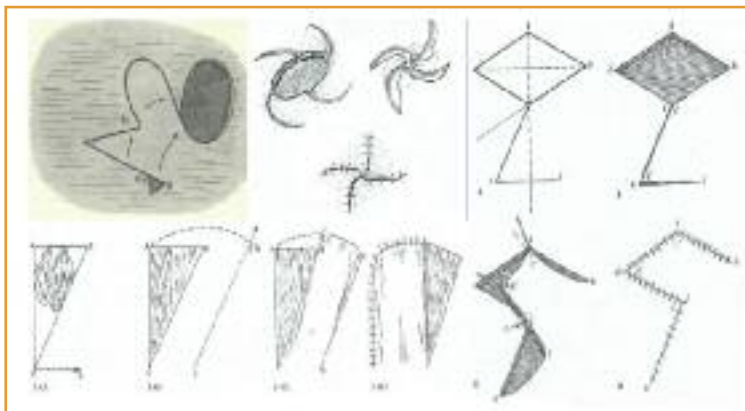


Abbildung 2: Bei der Defektrekonstruktion im Gesicht sind die ästhetischen und funktionellen Gesichtseinheiten zu respektieren und separat zu rekonstruieren: Bilobe-Lappen, Irisblendenlappen, Limberg-Lappen, Rotationslappen.

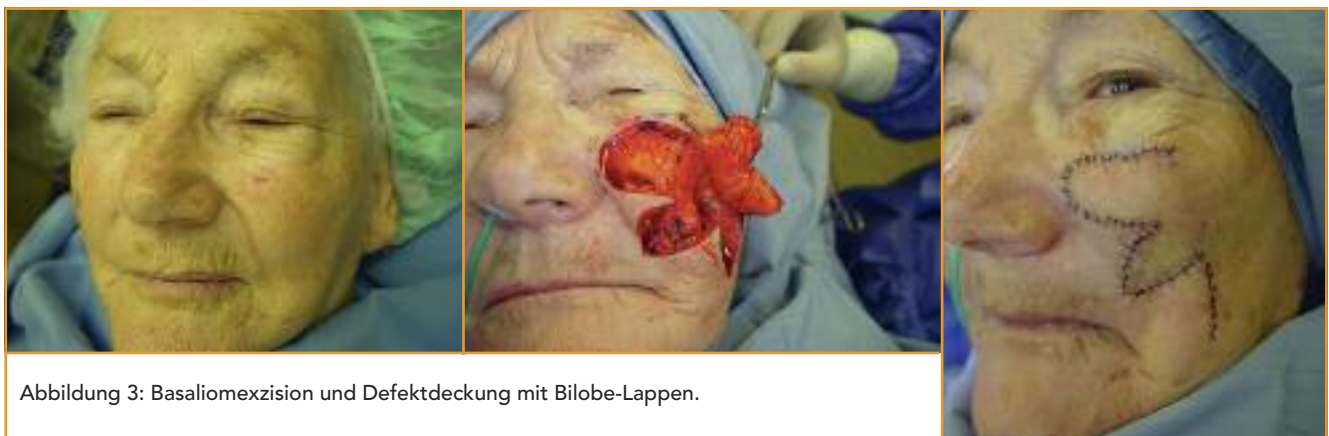

Abbildung 3: Basaliomexision und Defektdeckung mit Bilobe-Lappen.

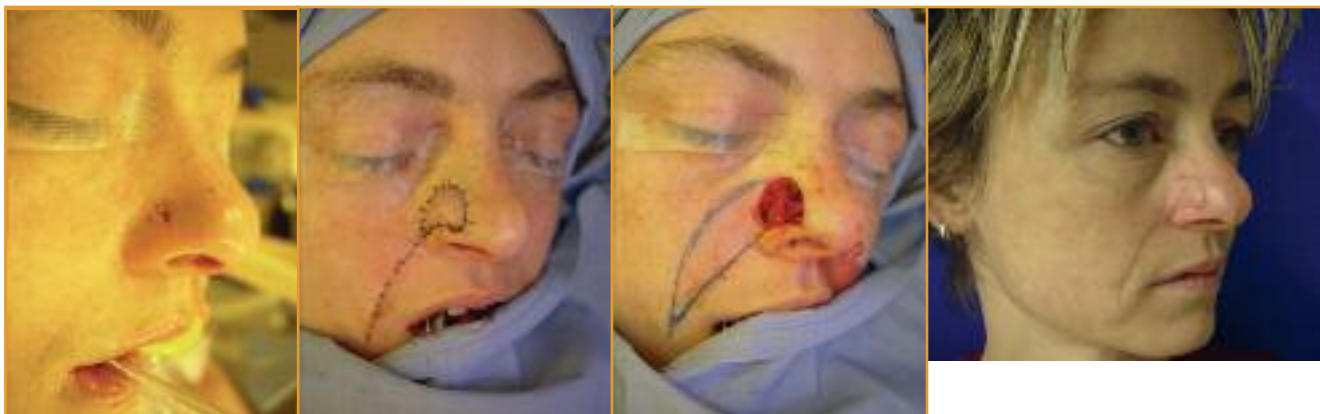

Abbildung 4: Basaliomexzision am Nasenflügel, VY-Lappen-Plastik.

Haut sehr dünn ist und sowohl ein funktionelles als auch ästhetisch gutes Ergebnis angestrebt wird.

#### Nase

Die Nase ist die am meisten sonnenexponierte Region. Nach Tumorexzision sind, abhängig von der Defekttiefe, Haut, Knorpel, Knochen und Schleimhaut zu rekonstruieren. Ziel ist es, ein ebenmässiges Hautbild, eine Kontur ohne Einengung der Atemwege und eine ausreichende statische Unterstützung der Nase zu erreichen. Am häufigsten werden Glabellalappen, Bilobe-Lappen, Rintala-Lappen, Stirnlappen und Transplantate angewandt (Abbildungen 4 und 5).

#### Komplexe, grossflächige Defekte im Gesicht

Fasziokutane Lappen wie Radialislappen, Interosseus-posterior-Lappen, lateraler Oberarm-lappen, Paraskapular- und ALT-Lappen sind notwendig bei grossflächigen und allschichtigen Defekten. Im Perioralbereich haben sich dünne, gut formbare Lappen wie Radialislappen und Interosseus-posterior-Lappen bewährt.

Grossflächige Defekte am Skalp können mit muskulokutanen Lappen wie dem Latissimus dorsi, dem Gracilis- und dem Paraskapularlappen rekonstruiert werden. Faszienlappen wie der Temporalislappen können in Kombination mit Hauttransplantaten verwendet werden.

Die knöchernerne Rekonstruktion erfolgt mit einer freien Fibulaplastik oder dem Skapularand. Die mikrochirurgischen Anschlüsse werden im Bereich der Temporalis- oder Halsgefässe durchgeführt. Initial besteht das Risiko einer Lappennekrose durch insuffizienten vaskulären Flow.

Durch die unterschiedliche Hauttextur sind diese komplexen Rekonstruktionen meist auffälliger, zeigen ein unterschiedliches Volumen und sind schwieriger in die ästhetischen Gesichtseinheiten zu integrieren. Deshalb sind häufig sekundäre Nachkorrekturen mit Ausdünnen der Lappenplastik indiziert. Da es sich um gut vaskularisiertes Gewebe handelt, ist aus onkologischer Sicht eine postoperative Radiatio der Region möglich (Abbildung 6).

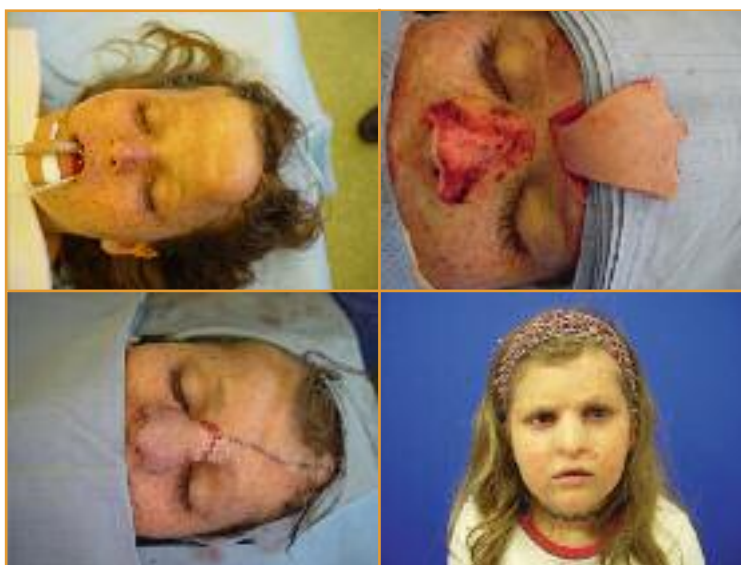

Abbildung 5: Exzision einer Xeroderma pigmentosa-Läsion und Defektdeckung mit präexpandiertem Stirnlappen.



Abbildung 6: Rezidiv eines Basilioms mit Exenteration orbitae und Defektdeckung durch freien ALT-Lappen.

#### Fazit

Erfolg versprechend ist eine frühzeitige radikale Tumorsanierung ohne Kompromisse, da die meisten Defekte mit den heutigen Methoden der plastisch-rekonstruktiven Chirurgie wiederhergestellt werden können. ▲

**Dr. med. Dorrit Winterholer**  
Plastische Chirurgie  
Luzerner Kantonsspital  
E-Mail: dorrit.winterholer@luks.ch

### Quellen:

1. Kolk A, Wermker K, Bier H, Götz C, Eckert AW.: Aktueller Stand der chirurgischen und adjuvanten Therapie der Malignome der Gesichtshaut und der Ohrmuschel. *Laryngo-Rhino-Otol* 2015; 94: 77–85.
2. Bichakjian CK.: *Clinical Practice Guidelines in Oncology (NCCN Guideline, Basal Cell Skin Cancer) version 1.2015* National Comprehensive Cancer Network, Inc. [www.nccn.org](http://www.nccn.org). Accessed March 25, 2015.
3. Bichakjian CK.: *Clinical Practice Guidelines in Oncology (NCCN Guideline, Squamous Cell Skin Cancer) version 1.2015* National Comprehensive Cancer Network, Inc. [www.nccn.org](http://www.nccn.org). Accessed March 25, 2015.
4. Zitelli J.: Wound healing by secondary intention: a cosmetic appraisal. *J Surg Oncol* 1971; 3: 257–267.
5. van der Eerden PA, Lohuis PJ, Hart AA, Mulder Wc, Vuyk H.: Secondary intention healing after excision of nonmelanoma skin cancer of the head and neck: statistical evaluation of prognostic values of wound characteristics and final cosmetic results. *Plast Reconstr Surg* 2008; 122: 1747–1755.
6. Baker SH.: Lokal flaps in facial rekonstruktion. 2014; Chapter 6, 77.
7. Juri J, Juri C.: Use of rotation scalp flaps for treatment of occipital badness. *Plast Reconstr Surg* 1978; 61: 23–26.
8. Butler CE.: Extended retroauricular advancement flap. *Ann Plast Surg* 2002; 49: 317–321.
9. Anita NH, Buch IV.: Chondrocutaneous advancement flap for the marginal defect of the ear. *Plast Reconstr Surg* 1967; 39: 472–477.

Interessenkonflikte: keine.

---