

# Extramammärer Morbus Paget

## Wann hilft die Radiotherapie?

Extramammärer Morbus Paget ist eine seltene klinische Tumorentität, die meist im Perineum lokalisiert wird. Die Referenztherapie ist die Chirurgie; die ausschliessliche Strahlentherapie wird bis heute als Option bei nicht resektablen Tumoren gesehen. Dabei ist der Einsatz der Radiotherapie postoperativ oder bei Rezidiven sinnvoll. Zur Verbesserung der Patientenversorgung sollte ein nationales Register dieser seltenen Pathologie etabliert werden.

MARKUS NOTTER, BASHAR YANES

SZO 2015; 5: 18-22.



Markus Notter



Bashar Yanes

Die intradermale Aussaat eines Adenokarzinoms wird als Morbus Paget bezeichnet und wurde erstmals von Sir James Paget 1874 beschrieben. Meistens wird er mit einer primären Lokalisation in der Mamille oder im Brustbereich im Rahmen eines Mammakarzinoms assoziiert. Die sogenannten extramammären Formen (EMPD, extramammary Paget's disease) sind noch seltener und treten meistens im Perinealbereich auf. Am häufigsten folgt nach Diagnosestellung eine ausgedehnte chirurgische Exzision, die Strahlentherapie ist bei der extramammären Form bisher nur in Ausnahmesituationen als alleiniges Vorgehen beschrieben. Zur Anwendung sollten oberflächenwirksame Strahlenarten wie Röntgenstrahlen im Kilovoltbereich kommen; als Alternative können schnelle Elektronen benutzt werden, die ein moderner Linearbeschleuniger liefert. Die Elektronenapplikation ist aber nicht immer einfach zu bewerkstelligen, die Lagerung des Patienten kann sich sehr aufwändig gestalten. Über- oder Unterdosierungen je nach Lokalisation sind nicht ausgeschlossen, und betagte Patienten können unter Umständen gar nicht mit dieser Methode am Linearbeschleuniger behandelt werden. Die früher häufig benutzten Röntgenanlagen sind in vielen radioonkologischen Kliniken verdrängt worden; das mag mit dazu beigetragen haben, dass die Kenntnisse über

die Möglichkeiten der Radiotherapie beim EMPD weiter abgenommen haben.

### Inzidenz

Es gibt aufgrund der Seltenheit der Erkrankung nur ungenaue Angaben über ihre Häufigkeit. Am meisten sind Patienten zwischen 50 und 60 Jahren betroffen, dies mit einer Prädominanz bei kaukasischen Frauen. Nur etwa 10% aller M.-Paget-Affektionen sind extramammär lokalisiert, hier ist der Vulvabefall am häufigsten, was etwa 1 bis 5% aller malignen Tumoren der Vulva bedeutet. Daneben können das Perineum, das Scrotum, die perianale Region, sehr selten auch die Achselhöhlen befallen sein. Eine Rarität ist die Infiltration im Augenlidbereich oder im äusseren Gehörgang.

### Klinische Aspekte

Inspektorisch gleichen die extramammären Manifestationen denjenigen der Mamille, meistens als erythematöse Plaque imponierend, zum Teil solitär, zum Teil multipel, leicht schuppig, relativ gut begrenzt. Manchmal beeindruckt auch eine erythroleukoplastische Komponente, daneben finden sich beim Schleimhautbefall auch Erosionen. All diese Manifestationen sind resistent auf konservative Lokaltherapien wie beispielsweise Kortison.

### Symptome

Hauptsymptom ist der permanente Juckreiz, dieser wird bei zirka 70% aller Patienten angegeben. Manchmal wird auch über Brennen, Schmerzen oder sogar Blutungen berichtet. In etwa 10% der Fälle bleibt die Krankheit asymptomatisch. Es vergehen in der Regel etwa 2 Jahre zwischen dem Auftreten von ersten Symptomen und der Diagnosestellung. Differenzialdiagnostisch kommen andere erythro-squamöse Hautkrankheiten, beispielsweise ein

#### ABSTRACT

##### Radiotherapy in extramammary Paget's disease

Extramammary Paget's disease (EMPD) is a rare clinical entity, most frequently reported in the perineum region. Often the primary lesion is not found. Reference treatment is surgery; up to now exclusive radiotherapy is considered only as an option, especially if surgery would be mutilating or destructive and in fragile patients. More frequently radiation therapy is discussed in case of positive margins after surgery or after several recurrences. Considering the rarity of this pathology, a national register is recommended for better care of these patients.

Lichen ruber oder sogenannte benigne Adenome, infrage.

### Histologische und immunhistologische Aspekte

Der histologische Aspekt ist beim extramammären M. Paget vergleichbar mit dem «klassischen» Befall der Brustwarze. Es finden sich intraepitheliale neoplastische Zellen, die eine glanduläre Differenzierung zeigen und einem Adenokarzinom zugeordnet werden können. Antikörperbestimmungen mit GCDFP-15 in 26 Fällen einer EMPD zeigten im Gegensatz zum M. Paget der Mamille nur in 1 Präparat eine Positivität und könnten so auf eine zugrunde liegende bösartige Erkrankung im Körper hindeuten, sind aber nicht beweisend (1).

Die Histogenese des extramammären M. Paget wird kontrovers diskutiert, dabei wird davon ausgegangen, dass es sich um eine heterogene Entität handelt. Einige Fälle entsprechen möglicherweise der Entstehung eines Adenokarzinomes «de novo» in der Epidermis, bei dem von sogenannten pluripotenten Stammzellen ausgegangen wird. Andere entstehen eher durch eine Ausbreitung respektive Metastasierung oder direkte Infiltration eines benachbarten Adenokarzinomes in die Haut, hier kann der positive CK20-Antikörpertest hinweisend sein.

Beim M. Paget der Mamille wird das zugrunde liegende Adenokarzinom der Mamma fast immer nachgewiesen; es besteht eine relativ schlechte Prognose, obwohl eine vollständige Entfernung des Tumors angestrebt werden kann. Theoretisch wesentlich schwieriger ist die Situation beim extramammären Befall: Handelt es sich um eine «isolierte» Form, kann trotz fehlendem Nachweis eines Adenokarzinoms die Prognose noch günstig erscheinen, das heisst Betroffene sterben praktisch nie an diesem «In-situ-Karzinom». Jedoch ist die Rezidivhäufigkeit hoch, trotz ausgedehnten chirurgischen Massnahmen. Ein Adenokarzinom, das mit einem EMPD assoziiert ist, kann entweder lange Zeit vor Diagnosestellung des EMPD, gleichzeitig oder wesentlich später gefunden werden und bestimmt dann die Prognose wesentlich, da es sich somit um ein metastati-

Tabelle 1:

### Empfohlene Staginguntersuchungen beim extramammären Morbus Paget

Lokalisation EMPD	Untersuchungen
Vulva	Mammografie +/- Sonografie der Brust Rektalpalpation und gynäkologische Untersuchung CT-Becken/Abdomen/Thorax resp. MRI des Beckens Urozytologie, Zystoskopie (bei invasiven Formen PET-CT)
perianal	Rektalpalpation und gynäkologische Untersuchung CT-Becken/Abdomen/Thorax resp. MRI des Beckens Endosonografie des Rektums/Anus ist optional (bei invasiven Formen PET-CT)
Genitalorgane des Mannes	Rektalpalpation, PSA-Messung Urozytologie, Zystoskopie Ultraschall des Testes CT-Becken/Abdomen/Thorax resp. MRI des Beckens
Axilla	Sonografie der Axilla CT-Becken/Abdomen/Thorax resp. MRI der Schulter
andere Lokalisation	Sonografie lokoregionär CT-Becken/Abdomen/Thorax

sches Geschehen handelt. Bei der häufigsten Lokalisation des EMPD im anogenitalen Bereich finden sich entweder Tumoren in der Blase, in den weiblichen Genitalorganen oder im Rektum, bei Männern zudem in der Prostata.

### Diagnose

Die Diagnose wird anhand einer Biopsie gestellt, bei isoliertem klinischem Befall wird eine ausgedehnte Suche nach dem Primärtumor nicht empfohlen. Im Gegensatz dazu wird vor allem bei Lokalisationen im anogenitalen Bereich zum Nachweis oder Ausschluss eines viszeralen Adenokarzinoms ein Staging als notwendig erachtet. So werden beim vulvären Befall in etwa 20% der Fälle entweder ein Mammakarzinom oder Tumoren im Urogenitalbereich gefunden, etwas weniger häufig werden Tumoren im Verdauungstrakt gefunden. Perianale Manifestationen werden in 14 bis 60% der Fälle mit Tumoren der Verdauungsorgane assoziiert, bei Lokalisationen in männlichen Geschlechtsorganen finden sich immerhin in 11% der Fälle Adenokarzinome der Prostata. Umbilikal wurde schon ein Prostatakarzinom beim Mann als Primärtumor nachgewiesen, bei axillären EMPD muss immer an ein okkultes Schweißsdrüsen-

Tabelle 2: Ergebnisse der alleinigen Radiotherapie bei EMPD

Autor und Jahr	Lokalisation	Dosis	Sicherheitsabstand	Verlauf
Brierley, 1991	perianal, Vulva	60 Gy	2-3 cm	4/6 rezidivfrei, 1 Feldrandrezidiv, erneut bestrahlt
Burrows, 1995	Vulva, perianal	40 Gy	2 cm	NED 100% nach 4 Jahren
Moreno-Arias, 2001	inguinal, Penis	39,6 Gy	3 cm	rezidivfrei/NED nach 3 Jahren
Guerrieri M, 2002	axillär	60 Gy	2 cm	1 Jahr ohne Rezidiv
Moreno-Arias, 2003	Vulva	40 Gy	-	ohne Rezidiv bei Abschluss
Dimé-Carreras, 2011	Vulva, perianal	60 Gy	2 cm	NED nach 2 Jahren

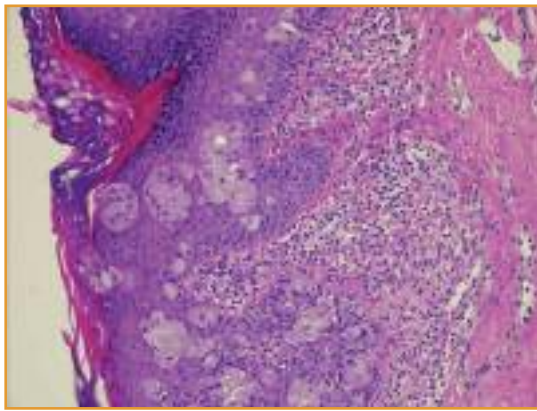


Abbildung 1a: Rezidivierender extramammärer M. Paget. Biopsie aus dem Vulvabereich, kartografisch entnommen. Gut erkennbar die intraepithelialen Tumorzellen. Zusätzlich Zeichen einer Dyskeratose an der Oberfläche.

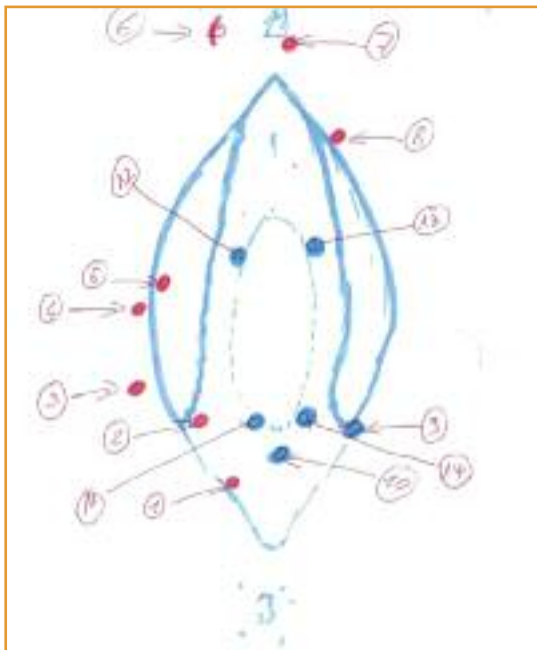


Abbildung 1b: Kartografisch entnommene Biopsien, sämtliche sind positiv für EMPD.

karzinom gedacht werden. Bei Verdacht auf einen viszeralen/urogenitalen Tumor kann die Bestimmung der bekannten Tumormarker nebst den heutigen Standarduntersuchungen wie Kolorektoskopie, Urozystoskopie und PET-CT weiterhelfen. *Tabelle 1* zeigt eine Übersicht über empfohlene Staginguntersuchungen. Die Wertigkeit des PET-CT ist noch nicht klar, dürfte aber als Staginguntersuchung auch bei dieser Entität an Bedeutung gewinnen.

### Behandlungsstrategien

#### Operatives Vorgehen

Beim EMPD wird die Chirurgie als Standardbehandlung betrachtet, einerseits, da nur so der histologische Nachweis definitiv gelingt, andererseits, da so am besten die Radikalität der Exzision bestimmt werden kann. Trotzdem ist die Rezidivhäufigkeit mit 33 bis 40% beträchtlich (2). Es besteht kein allgemeingültiger Konsensus über die notwendigen Sicherheitsabstände, generell werden in einer ersten Operation 2 cm als genügend betrachtet. «Super-radikale» Entfernungen zeigen nicht bessere Ergeb-

nisse als kleinere, mit sogenanntem Mapping und histologischen Schnellschnittprüfungen vorgenommene Resektionen (3–5).

Als Ursachen für die so grosse Rezidivrate werden folgende Gründe angeführt:

- ▲ Die klinischen Begrenzungen des EMPD entsprechen nicht den histologischen Grenzen, die sich als meist weitaus ausgedehnter erweisen. Als Gegenmassnahme wurde die Operationstechnik nach Mohs favorisiert. Trotzdem bietet dieses Vorgehen mit einer Rezidivrate von 16 bis 27% keine wesentlich grössere Sicherheit (6), verlangt aber erheblichen Aufwand und ist bezüglich kosmetischer oder funktioneller Ergebnisse sehr belastend.
- ▲ Die Ausdehnung des EMPD kann «flohspringartig» an weit entfernten Stellen trotz sehr grosszügigen Sicherheitsabständen stattfinden. Hier könnte die fluoreszenzlichtgestützte Operationstechnik weiterhelfen.

Erstaunlicherweise beträgt die Rezidivrate bei positiven Schnitträndern «nur» etwa 50% (7), zudem bleibt die Prognose bei isoliertem Befall unabhängig von der Rezidivhäufigkeit gut: Beispielsweise trat in der Serie von Parker und Kollegen (2) kein einziger mit der Krankheit assoziierter Todesfall auf. Das ist mit ein Grund, warum viele Autoren zurückhaltend mit Empfehlungen über Sicherheitsabstände sind, da dies zum Teil zu sehr ausgedehnten und verstümmelnden Operationen führen kann, ohne die Rezidivrate wesentlich zu verbessern.

Wird beim EMPD das assoziierte Adenokarzinom gefunden, wird die Resektion in der Regel auch die Entfernung des zugehörigen Lymphabflusses einschliessen (z.B. totale Vulvektomie mit einseitiger oder je nach Lage beidseitiger inguinaler Lymphadenektomie).

### Medikamentöse Therapien

Topische Applikationen, beispielsweise mit Imiquimod, oder fotodynamische Therapien mit Erfolg versprechenden Resultaten sind beschrieben, aber bis heute nicht als Standardvorgehen etabliert (8, 9), zumal unverändert relativ hohe Rezidivraten trotz des theoretischen Vorteils einer breitflächigeren Anwendung bestehen.

Als Chemotherapeutika kamen bisher hauptsächlich 5-FU oder Bleomycin zur Anwendung, die Resultate blieben bis anhin eher enttäuschend. Es bleibt aber auch einschränkend zu sagen, dass die Chemotherapie hauptsächlich bei metastasierenden Prozessen und in palliativen Situation versucht wurde. Eine etwas bessere Ansprechrate berichten Zhu und Kollegen (10): In ihrer Serie mit 10 Patienten konnte in 50% der Fälle eine komplette Remission erreicht werden. Da EMPD häufig eine HER2-Positivität aufweist, kann Trastuzumab versucht werden, bis heute liegen damit aber nur Einzelberichte vor (11).

### Laser

Die Anwendung beschränkt sich hauptsächlich auf In-situ-Situationen und wird bei Vulvabefall vor allem bei jüngeren Patientinnen mit Frühmanifestationen bevorzugt, da die Anatomie erhalten bleibt und die Sexualität nicht zu sehr limitiert wird. Allerdings sind Frührezidive häufig, und die Rezidivrate steigt innerhalb eines Jahres auf bis zu 67% an (12). Bedingungen für den Lasereinsatz sind oberflächlich liegende EMPD, denn bereits die Infiltration in die Tiefe entlang der Haarfollikel kann die Rezidivrate erheblich erhöhen.

### Radiotherapie

Der Einsatz der Radiotherapie blieb bis anhin eher auf Fälle beschränkt, bei denen ein operatives Vorgehen vom Patienten abgelehnt wurde oder die Entfernung nicht radikal war. Es liegen bis anhin nur vereinzelte Mitteilungen dazu vor. *Tabelle 2* zeigt Erfahrungen über die alleinige Bestrahlung. Empfohlen werden Sicherheitsabstände von mindestens 3 bis 5 cm ausserhalb der sichtbaren Läsion und eine Bestrahlung mit 60 Gy bei üblicher Fraktionierung. Postoperativ werden teilweise auch 40 Gy als genügend betrachtet (13).

Es zeigen sich teilweise erfreuliche Verläufe, wenn auch die geringe Patientenzahl nicht weitere Rückschlüsse zulässt. Randomisierte Studien, welche chirurgisches Vorgehen mit oder ohne postoperative Radiotherapie und alleinige Bestrahlung untersuchen, liegen nicht vor.

Als Nebenwirkungen können akut Hautirritationen/ Erytheme G1–G2 erwartet werden, die aber rasch wieder abklingen dürften. Je nach Lokalisation kommt es auch zu Durchfällen, Dysurie, Pollakiurie oder sexueller Dysfunktion. Als Langzeitveränderungen können Hautatrophien und Pigmentstörungen beobachtet werden (13).

### Eigene Ergebnisse

Zwischen 2003 und 2014 sind uns insgesamt 5 Patienten mit EMPD zugewiesen worden. 3 Frauen wiesen rezidivierende Verläufe bei primärem Vulvabefall auf, sie wurden entweder nach mehrfachen, teilweise ausgedehnten Operationen zur postoperativen Bestrahlung bei R1/R2-Situationen oder bei erneuter Tumorprogredienz der Radiotherapie zugeführt. 1 Patient wies eine scrotale Manifestation auf, 1 weiterer Patient eine perianale Manifestation, und beide erhielten eine alleinige Radiotherapie. Von einer Patientin ist anamnestisch ein Mammakarzinom bekannt, das 1987 erfolgreich brusterhaltend behandelt wurde, ohne einen weiteren Tumornachweis. 3 Patienten hatten einen primären EMPD ohne Tumoranamnese. Der Mann mit dem Skrotumbefall wurde Jahre zuvor mit einer radikalen Prostatektomie bei Prostatakarzinom behandelt, auch hier gab es keine

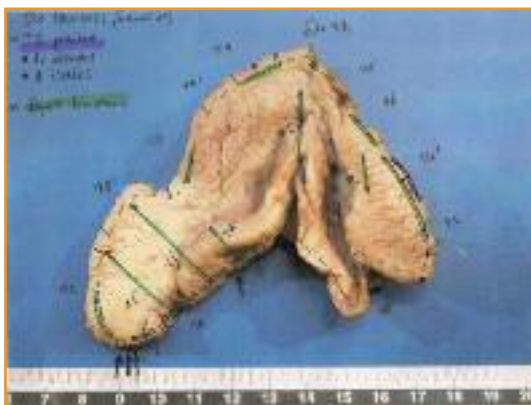

Abbildung 1c: Vulvektomiepräparat. An allen Schnitt-rändern finden sich noch Tumorzellen.



Abbildung 1d: Patientin mit rezidivierenden extramam-mären M. Paget. Situation am 28.12.2010. R1-Situation. Eine erneute noch radikalere Operation wird von der Patientin abgelehnt.

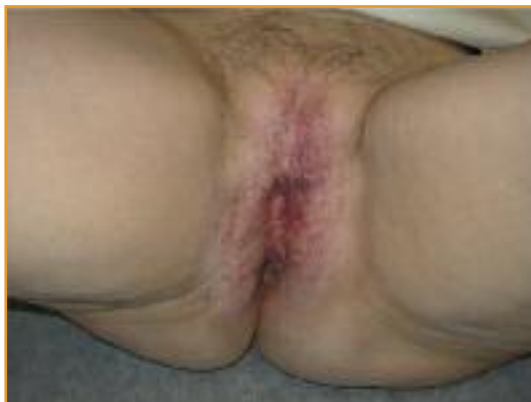

Abbildung 1e: Situation am 21.2.2012: 2 Jahre nach Ra-diotherapie mit 60 Gy mit 2-Gy-Einzeldosen. Es haben sich z.T. deutliche Teleangiektasien gebildet, die sub- jektiv nicht stören. Die Patientin ist bis heute (11/2015) rezidivfrei geblieben.

Hinweise auf eine erneute Tumoraktivität. Das Alter der Patienten lag zwischen 72 und 85 Jahren (Durchschnitt 79 Jahre). 4 Patienten erhielten eine Elektronenbestrahlung (GD 60 Gy mit 2-Gy-Einzeldosen). Der Skrotumbefall wurde mit einer Kontakttherapie angegangen, (11 x 4 Gy 3 x/Woche).

4 Patienten sind bis heute ohne Hinweise auf ein Re-zidiv, die Patientin mit dem mehrfach und ausge-dehnt rezidivierenden EMPD zeigte leider 12 Monate nach Radiotherapie ein erneutes Rezidiv und erhielt eine Salvagechirurgie. Doch selbst nach dieser sind wieder Rezidive aufgetreten, die nun von Zeit zu Zeit

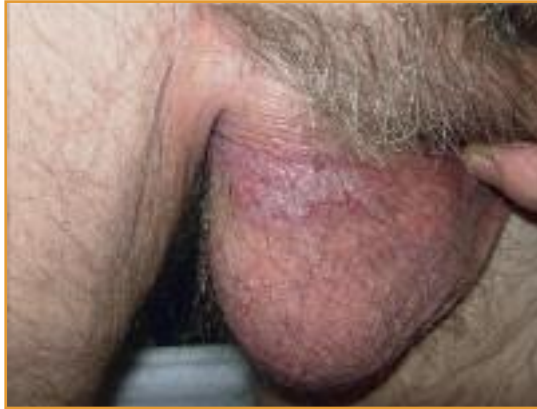

Abbildung 2a: Befund am 30.5.2007: Skrotaler Befall eines extramammären M. Paget. Anamnestisch 1997 radikale Prostatektomie wegen Prostatakarzinom, seither ohne Hinweise für eine Tumoraktivität.

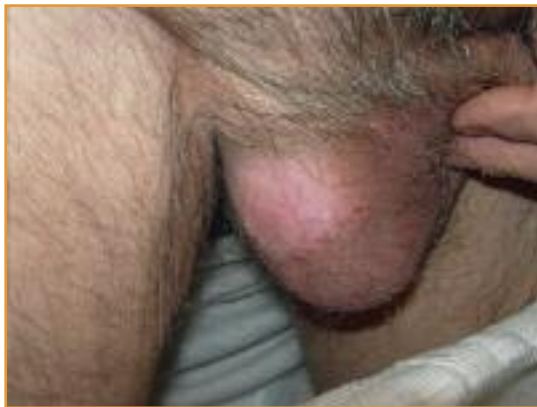

Abbildung 2b: Situation am 20.10.2007: 5 Monate nach Kontakttherapie mit 11 x 4 Gy 3 x/Woche: deutliche Depigmentierung dem ehemaligen Bestrahlungsfeld entsprechend. Keine Hinweise für Tumorperistenz oder Rezidiv. NED bis heute (11/2015).

chirurgisch angegangen werden. Die Abbildungen 1 und 2 zeigen einige Verläufe unserer Patienten.

### Zusammenfassung

Die Wertigkeit der Radiotherapie beim extramammären M. Paget ist unklar, eigene Erfahrungen und auch solche aus der Literatur mit allerdings nur geringen Fallzahlen zeigen zum Teil erfreuliche Verläufe. Richtlinien über die Durchführung einer Bestrahlung existieren nicht. Hier könnte nur die Erfassung über ein nationales oder sogar internationales Register über seltene Tumoren helfen. Standardtherapie bleibt vorderhand die Exzision; die postoperative Radiotherapie unmittelbar nach der ersten Behandlung könnte dem ständig rezidivierenden Charakter dieser Krankheit möglicherweise am besten vorbeugen. Hier wäre multizentrisch eventuell auch eine randomisierte Studie mit/ohne postoperative Radiotherapie denkbar. Die alleinige Radiotherapie bleibt bis jetzt in inoperablen Situationen eine durchaus beachtenswerte Option, ebenfalls,

wenn der Patient einen radikalen Eingriff ablehnt. Andere Therapien (medikamentös/physikalisch) bedürfen ebenfalls einer fundierten Analyse, was aber angesichts der Seltenheit nur schwierig durchzuführen ist. ▲

#### Dr. med. Markus Notter

(Korrespondenzadresse)

Radioonkologie

Lindenhofspital

3001 Bern

E-Mail: markus.notter@lindenhofgruppe.ch

#### Dr. med. Bashar Yanes

Service de Radiothérapie

Hôpital Neuchâtelois

2300 La Chaux-de-Fonds

#### Quellen:

1. Kholer S et al.: Gross cystic disease Fluid Protein-15 reactivity in extramammary Paget's disease with and without associated internal malignancy. *Am J Dermatopathol* 1996; 18:118–123.
2. Fanning J et al.: Paget's disease of the vulva: prevalence of associated vulvar adenocarcinoma and recurrence after surgical excision. *Am J Obstet Gynecol* 1999; 180: 24–27.
3. Parker L-P et al.: Paget's disease of the vulva: pathology, pattern of involvement and prognosis. *Gynecol Oncol* 2000; 77: 183–189.
4. Crawford D et al.: Prognosis factors in Paget's disease of the vulva: a study of 21 cases. *Int J of Gynecological Pathology* 1999; 19: 351–359.
5. Hatta N et al.: Extramammary Paget's disease: treatment, prognostic factors and outcome in 76 patients. *Br J Dermatol* 2008; 158: 313–318.
6. Hendi A et al.: Extramammary Paget's disease: surgical treatment with Mohs micrographic surgery. *J Am Acad Dermatol* 2004; 51: 767–773.
7. Chandawarkar RY et al.: Extramammary Paget's disease of the perineum: avoiding pitfalls in diagnostic and management. *Can J Plast Surg.* 2003 Winter; 11(4): 205–208.
8. Feldmeyer et al.: Treatment of vulvar Paget disease with topical Imiquimod: a case report and review of the literature. *J Dermatol case Rep* 2011; 5: 42–46.
9. Housel JP et al.: Non-invasive extramammary Paget's disease treated with photodynamic therapy: case series from the Roswell Park Center Institute. *Dermatol Surg* 2010; 36: 1718–1724.
10. Zhu Y et al.: Clinicopathological characteristics, management and outcome of metastatic penoscrotal extramammary Paget's disease. *Br J Dermatol* 2009; 161, 577–582.
11. Takahagi S et al.: Metastatic extramammary Paget's disease treated with paclitaxel and Trastuzumab combination chemotherapy. *J Dermatol* 2009; 36: 457–461.
12. Becker-Wegerich PM et al.: Carbon-dioxide laser treatment of extramammary Paget's disease guided by photodynamic diagnosis. *Br J Dermatol* 1998; 138: 169–172.
13. Dilmé-Carreras E et al.: Radiotherapy for extramammary Paget's disease of the anogenital region. *J Am Acad Dermatol* 2011; 65, 192–194.

Interessenkonflikte: keine.