

Selten, aber sehr gefährlich

# Durchblutungsstörungen im Abdomen

**Mesenteriale Durchblutungsstörungen sind eine relativ seltene Ursache des akuten Abdomens oder chronischer Bauchschmerzen. Werden sie jedoch nicht rechtzeitig erkannt, ist das Mortalitätsrisiko hoch.**

Die akute mesenteriale Ischämie ist eine relativ seltene Ursache des akuten Abdomens (ca. 1%). Wenn sie aber nicht rechtzeitig erkannt wird, steigt die Letalität auf über 80% (1). Bei rascher Diagnosestellung kann die Mortalität jedoch auf 17% gesenkt werden (2).

## Akuter Mesenterialinfarkt : Fallvignette 1

Ein 85-jähriger Patient stellt sich auf der Notfallstation vor. Er leidet seit wenigen Stunden unter Bauchschmerzen und Übelkeit und hat mehrmalig erbrochen. Er führt die Beschwerden auf den während eines Familienfests gegessenen Schinken zurück. Bei Eintritt ist er hypoton und weist klinisch ein akutes Abdomen mit Loslassschmerz und fehlenden Darmgeräuschen auf. Die notfallmässig durchgeführte CT des Abdomens zeigt einen akuten Mesenterialinfarkt. In der umgehend durchgeführten Laparotomie werden ihm 60 cm infarzierten Dünndarms reseziert. Als Ursache wird ein Vorhofflimmern neu diagnostiziert. Er erholt sich gut vom Eingriff...

## Wann muss man an eine Durchblutungsstörung als Ursache eines akuten Abdomens denken?

Bei Patienten mit vorbekannten Herzerkrankungen, v.a. koronarer Herzkrankheit oder Vorhofflimmern, muss bei einem neu aufgetretenen akuten Bauchschmerz an einen Mesenterialinfarkt gedacht werden. Bei älteren Patienten kann neu eine Verwirrtheit auftreten. Im weiteren Verlauf steht die sich entwickelnde Sepsis mit Kreislaufinstabilität im Vordergrund.

Die häufigste Ursache des akuten Mesenterialinfarkts (40-60%) ist eine Embolie. Die Emboliequelle ist meist kardial, am häufigsten liegt ein Vorhofflimmern vor. Auch Herzwandthromben nach abgelaufener Myokardischämie, ein Herzwandaneurysma, eine Endokarditis oder ein Aortenaneurysma können eine Emboliequelle darstellen (3).

Weitere Ursachen der akuten mesenterialen Ischämie sind die nicht-okklusive Ischämie, bei welcher es meist im Rahmen eines kardiovaskulären Ereignisses und Therapie mit Vasokonstriktoren zu einem mesenterialen Infarkt kommt. Die Thrombose der A. mesenterica superior, bei welcher es meist bei vorbestehender atherosklerotischer Verengung zu einem akuten Verschluss kommt, sowie die fokal-segmentale Ischämie bei einer lokalen Durchblutungsstörung, z.B. Embolie oder Hernie, sind weitere Ursachen. Weiter kann eine Mesenterialvenenthrombose durch Stauung zu einem Mesenterialinfarkt führen. Risikofaktoren für die Entstehung einer



**Dr. med. Claudia Münger**  
Bern



**Prof. Dr. med. Frank Seibold**  
Bern

Mesenterialvenenthrombose sind eine Hyperkoagulabilität (meistens Faktor V Leiden Mutation), portale Hypertension, oder Infektionen, stumpfe Abdominaltraumata, Pankreatitis sowie Tumoren(4).

## Wie vorgehen bei Verdacht auf einen akuten Mesenterialinfarkt?

Die Bildgebung der Wahl stellt die Computertomographie des Abdomens mit Angiographie dar. In dieser Untersuchung können andere Ursachen des akuten Abdomens wie z.B ein Bridenileus ausgeschlossen werden, und der Gefässverschluss kann häufig direkt dargestellt werden. Bei Vorliegen von Kontraindikationen kann alternativ eine MR-Angiographie durchgeführt werden. Die lange Zeit als Goldstandard geltende konventionelle Angiographie hat der Computertomographie gegenüber Nachteile wie Invasivität und schlechtere Verfügbarkeit, sodass sie in der Notfallsituation selten eingesetzt wird. Die Abdomensonographie ist unsicher, deren Aussagekraft kann jedoch in Kombination mit der Duplexsonographie deutlich verbessert werden. Die Laboruntersuchung ist unspezifisch, typischerweise ist aufgrund der sich entwickelnden Azidose das Laktat erhöht.

## Therapie des akuten Mesenterialinfarkts

Die initiale Therapie besteht in der iv. Rehydratation und Stabilisierung. Zudem werden Breitband-Antibiotika eingesetzt. Diese sollen verhindern, dass sich durch das Eindringen von Bakterien durch die ischämische Darmwand eine Bakteriämie entwickelt. Die eigentliche Therapie besteht in einer Laparotomie mit Revaskularisation und, falls notwendig, Resektion der ischämischen Darmabschnitte. Dabei soll so wenig reseziert werden wie möglich, indem zurückhaltend reseziert und eine grosszügige Indikation zur Second Look-Laparotomie gestellt wird. Falls es noch nicht zu einem Darminfarkt gekommen ist, kann alternativ eine Thrombolysse z.B. mit Urokinase versucht werden (5).

Die Mesenterialvenenthrombose wird meist konservativ behandelt. Nach sofortiger iv. Heparinisierung wird eine orale Antikoagulation für 3-6 Monate begonnen (bei Vorliegen einer Koagulopathie

lebenslänglich). Bei Vorliegen einer Peritonitis wird auch bei einer Mesenterialvenenthrombose eine Laparotomie mit Resektion der nekrotischen Darmabschnitte notwendig.

### Chronische mesenteriale Ischämie

Bei ca. 5% aller Patienten mit unklaren Bauchschmerzen liegt eine chronische mesenteriale Ischämie vor (6). Die Ursache liegt bei 98% der Betroffenen in einer atherosklerotisch bedingten Gefäßverengung. Aufgrund der vielen Kollateralen im mesenterialen Strömungsgebiet treten Symptome jedoch erst nach hochgradiger Stenose in mindestens 2 intestinalen Hauptarterien auf. Dabei ist in über 90% der Fälle die A. mesenterica superior mitbetroffen. Bei Stoffwechselerkrankungen wie Diabetes mellitus, Niereninsuffizienz und Amyloidose kann es zu langstreckigen Verschlüssen kommen, welche zu frühzeitiger Symptomatik führen. Seltene Ursachen sind eine Dissektion, Anomalie, Entzündungen der Gefäße und externe Gefäßkompressionen.

### Bei welchen Beschwerden muss man an eine vaskuläre Ursache der chronischen Bauchschmerzen denken?

Die klassische Symptomtrias besteht aus abdominalem Schmerz (Angina abdominalis), Gewichtsverlust und paraumbilikalem Gefäßgeräusch. Die Schmerzen treten typischerweise ca. 20 Minuten postprandial auf und halten während 3-4h an. Durch die postprandialen Schmerzen kommt es häufig zu einem Ausweichen auf kleinere und leichter verdauliche Mahlzeiten und somit zum Gewichtsverlust. Weiter können auch ein Malassimilations-syndrom und gastroduodenale Ulzera auftreten.

**TAB. 1 Ursachen der ischämischen Kolitis**

<p>Akute Pankreatitis Allergie Amyloidose Herzinsuffizienz oder Arrhythmie Hämatologische Erkrankungen Gerinnungsstörungen, z.B. Faktor V Leiden Mutation Infektionen (z.B. E. coli, Hepatitis B und C, CMV) Extremsport (z.B. Marathonläufer) Medikamente:</p> <ul style="list-style-type: none"> <li>▶ Antibiotika, v.a. Penicilline und Penicillin-Derivate, aber auch Cephalosporine, Fluorchinolone und Tetracycline, sind mit der Entstehung einer ischämischen Kolitis assoziiert. Typischerweise kommt es 2-7 Tage nach Therapiebeginn zu Symptomen.</li> <li>▶ Chemotherapeutika, v.a. Alkaloide (Vinorelbin) und Taxane (Paclitaxel, Docetaxel)</li> <li>▶ Pseudoephedrine, auch bei lokaler intranasaler Anwendung</li> <li>▶ Diuretika, z.B. Furosemid</li> <li>▶ Hormone: orale Kontrazeptiva und Hormonersatztherapie stellen einen Risikofaktor für die Entstehung einer ischämischen Kolitis dar</li> <li>▶ Amphetamine und Kokain</li> <li>▶ Laxativa</li> <li>▶ NSAID: bei der NSAID-Kolitis kommt es zu Bauchschmerzen, Diarrhoe und Hämatochezie. Gelegentlich kann auch Fieber und ein Gewichtsverlust auftreten.</li> <li>▶ Serotonin-Agonisten und -Antagonisten: Sumatriptan, Alosetron</li> <li>▶ Operationen, v.a. Operation eines abdominalen Aortenaneurysmas</li> <li>▶ Phäochromozytom, Schock, Strangulierte Hernie, Thromboembolien, Cholesterinembolie, Trauma, Vaskulitis, Volvulus</li> </ul>
--

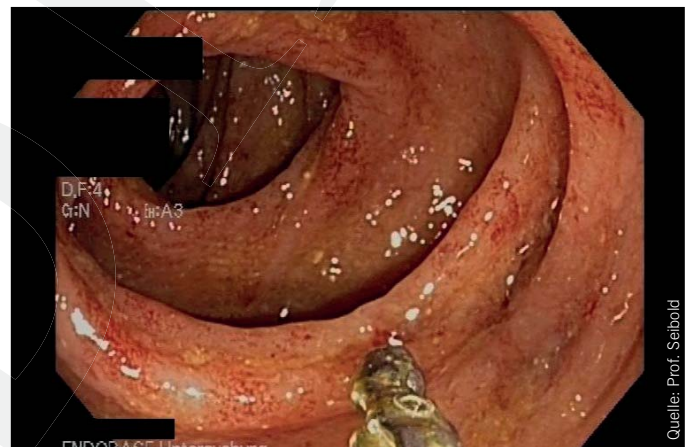### Wie geht man bei Verdacht auf eine chronische mesenteriale Ischämie vor?

Mittels Duplexsonographie kann die Flussgeschwindigkeit in den Mesenterialarterien gemessen werden, wobei Flussgeschwindigkeiten von  $> 200$  cm/s in den poststenotischen Arterien als pathognomonisch gelten. Allerdings gelingt eine sichere Messung längst nicht immer. Die Bildgebung der Wahl sind die 3D-rekonstruierte CT Angiographie und die digitale Subtraktionsangiographie (DSA) der Intestinalarterien in 2 Ebenen.

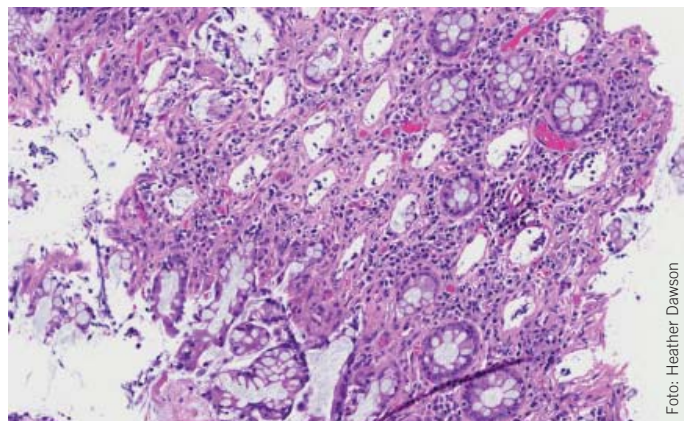
Da die intestinale Ischämie nur eine Manifestation einer generalisierten Atherosklerose darstellt, sollte auch an das Vorliegen weiterer Manifestationen wie der koronaren Herzkrankheit oder der peripher-arteriellen Verschlusskrankheit gedacht werden und bei Verdacht gesucht werden (z.B. Belastungs-EKG, Palpation der Fusspulse, anke-brachial index).

### Wie kann eine mesenteriale Stenose behandelt werden?

Die Revaskularisation kann entweder endovaskulär (perkutane transluminale Angioplastie (PTA) mit Stenteinlage) oder operativ (offen-chirurgische Rekonstruktion) erfolgen. Ein Problem der PTA sind die häufigen Rezidivstenosen. Die Offenheitsrate kann jedoch durch Wiederholung der Intervention deutlich gebessert werden (7). Postoperativ ist eine Therapie mit Thrombozytenaggregationshemmern oder bei langstreckigen Rekonstruktionen mit Prothesen oder autologen Venen mit einer oralen Antikoagulation indiziert.



**Abb. 1: Typischer endoskopischer Befund bei ischämischer Kolitis: livide aufgeschwollene Schleimhaut mit punktförmigen Schleimhauteinblutungen**



**Abb. 2: Das histologische Bild der ischämischen Kolitis; HE-Färbung, 10x: Apoptosen und 'Verdämmerung' der Kryptenepithelien**

## Ischämische Kolitis: Fallvignette 2

Eine 63-jährige Pianistin muss wegen Dehydratation bei rezidivierenden Durchfällen hospitalisiert werden. Das Calprotectin ist mit >3000 mg/kg massiv erhöht. Die Computertomographie des Abdomens zeigt eine Pancolitis. Die während der Hospitalisation durchgeführte Kolonoskopie zeigt eine livide aufgeschwollene Schleimhaut mit punktförmigen Einblutungen (Bild 1). Die histopathologische Untersuchung zeigt Veränderungen im Rahmen einer ischämischen Schädigung (Bild 2). Die Beschwerden klingen 2 Tage nach Beginn einer intravenösen antibiotischen Therapie ab.

Die ischämische Kolitis ist die häufigste Ursache der mesenterialen Ischämie. Die Inzidenz nimmt mit höherem Alter zu, Frauen sind häufiger betroffen. Mögliche Ursachen werden in der Tabelle 1 zusammengefasst. Die aufgeführten Ursachen führen direkt oder über vasoaktive Substanzen zu einer Hypoperfusion des Kolons (8, 9). Diese betrifft v.a. das linke Kolon, ist in der Regel transient und heilt ohne Residuen ab. Nur wenige Patienten entwickeln Komplikationen wie persistierende segmentale Kolitiden oder Strikturen.

### Bei welchen Beschwerden muss man an eine ischämische Kolitis denken?

Meistens stellen sich die Patienten mit plötzlich aufgetretenen krampfartigen linksseitigen Unterbauchschmerzen vor. Häufig kommt es zu blutigen Durchfällen oder Abgang von Frischblut. Die Differentialdiagnose ist breit und umfasst infektiöse Erkrankungen, chronisch-entzündliche Darmerkrankungen, Divertikulitis sowie Tumoren.

### Wie klärt man den Patienten mit Verdacht auf ischämische Kolitis weiter ab?

Initial besteht meistens der Verdacht auf eine bakterielle Infektion, z.B. Salmonella enteritidis. Bei normalen Stuhlkulturen und fehlender Besserung muss rasch weiter abgeklärt werden. Die Computertomographie des Abdomens zeigt unspezifische Befunde wie eine verdickte Kolonwand, kann jedoch andere Ursachen wie eine

Divertikulitis ausschliessen. Bei Verdacht auf eine ischämische Kolitis sollte möglichst innert 48h eine Endoskopie durchgeführt werden. Intramukosale Blutungen, Ulzerationen oder Gangrän der Schleimhaut können dabei beobachtet werden. Diese Befunde sind jedoch nicht spezifisch, eine segmentale Verteilung oder streifenförmige Anordnung längs der Kolonwand spricht für eine ischämische Kolitis. Die Angiographie fällt normal aus und ist nicht indiziert.

### Therapie der ischämischen Kolitis

Die Behandlung der ischämischen Kolitis ist meist konservativ und besteht in der Gabe von Breitspektrum-Antibiotika, Nahrungskarenz und parenteraler Flüssigkeit und Ernährung (10). Zu diesen Empfehlungen fehlen allerdings randomisierte Studien. Bei Anstieg der Körpertemperatur, Entwicklung einer Peritonitis oder eines Ileus ist eine Laparotomie indiziert. Meistens bessern die Symptome jedoch innert 48-72h.

Wir danken Frau Dr. med. Heather Dawson vom Institut für Pathologie der Universität Bern für die freundliche Bereitstellung der histologischen Bilder.

#### Dr. med. Claudia Münger

Assistenzärztin Gastroenterologie  
Spital Netz Bern  
Spital Tiefenau und Ziegler, Gastroenterologie  
Tiefenastrasse 112, 3004 Bern  
claudia.muenger-beyeler@spitalnetzbern.ch

#### Prof. Dr. med. Frank Seibold

Chefarzt  
Spital Netz Bern  
Spital Tiefenau und Ziegler, Gastroenterologie  
Tiefenastrasse 112, 3004 Bern  
frank.seibold@spitalnetzbern.ch

#### Literatur:

- Ritz JP, Buhr HJ. Akute mesenteriale Ischämie. Chirurg 2011; 82:863-870.
- Ryer EJ et al. Revascularization for acute mesenteric ischemia. J Vasc Surg 2012; 55(6):1682-9.
- Reinus JF, Brandt LJ, Boley SJ. Ischemic diseases of the bowel. Gastroenterol Clin North Am 1990; 19:319.
- Acosta S, Alhadad A, Svensson P, Ekberg O. Epidemiology, risk and prognostic factors in mesenteric venous thrombosis. Br J Surg 2008; 95:1245.
- Schoots IG, Levi MM, Reekers JA et al. Thrombolytic therapy for acute superior mesenteric artery occlusion. J Vasc Interv Radiol 2005; 16:317.
- Debus ES, Luther B, Daum H, Larena-Avellaneda A. Chronische intestinale Ischämie. Chirurg 2009; 80:473-484.
- Tallarita et al. J Vasc Surg 2011 Nov 54(5):1422-29: Reinterventions for stent restenosis in patients treated for atherosclerotic mesenteric artery disease.
- Monson JRT. Is «Ischemic» Colitis Ischemic? Dis Colon Rectum 2011;54:370-373.
- Longstreth GF andJao JF. Diseases and Drugs that increase Risk of Acute Large Bowel Ischemia. Clin Gastroenterol Hepatol 2010;8:49-54.
- Diaz Nieto R, Varcada M, Ogunbiyi OA and Winslet MC. Systematic review on the treatment of ischaemic colitis. Colorectal Disease 2011 13, 744-747.

#### Take-Home Message

- ◆ Der akute Mesenterialinfarkt ist relativ selten. Wenn die Diagnose aber nicht rechtzeitig gestellt wird, ist das Mortalitätsrisiko sehr hoch
- ◆ Bei Verdacht auf einen akuten Mesenterialinfarkt ist die Computertomographie des Abdomens die Bildgebung der Wahl
- ◆ Die klassische Symptomentrias der chronischen intestinalen Ischämie besteht aus postprandialen abdominalem Schmerz (Angina abdominalis), Gewichtsverlust und paraumbilicalem Gefässgeräusch
- ◆ Bildgebung der Wahl ist auch hier die Computertomographie des Abdomens mit Angiographie, wobei bei guten Schallbedingungen auch die Duplexsonographie wegweisend sein kann
- ◆ Bei Verdacht auf eine ischämische Kolitis ist eine frühzeitige Endoskopie hilfreich
- ◆ Die Therapie der ischämischen Kolitis ist meist konservativ und besteht in der Gabe von Breitspektrum-Antibiotika, parenteraler Flüssigkeit und Ernährung